



# Prostat Kanserinde Ga-68 PSMA PET/BT Uygulama Kılavuzu

## Procedur Guideline for Prostate Cancer Imaging: Ga68 PSMA PET/CT

● Gülin Uçmak<sup>1</sup>, ● İlknur Ak Sivriköz<sup>2</sup>, ● Nalan Alan Selçuk<sup>3</sup>, ● Emre Demirci<sup>3</sup>, ● Umut Elboğa<sup>4</sup>, ● Cüneyt Türkmen<sup>5</sup>, ● Levent Kabasakal<sup>6</sup>

<sup>1</sup>Sağlık Bilimleri Üniversitesi, Dr. Abdurrahman Yurtaslan Ankara Onkoloji Eğitim ve Araştırma Hastanesi, Nükleer Tıp Anabilim Dalı, Ankara, Türkiye

<sup>2</sup>Osmangazi Üniversitesi Tıp Fakültesi, Nükleer Tıp Anabilim Dalı, Eskişehir, Türkiye

<sup>3</sup>Yeditepe Üniversitesi Tıp Fakültesi, Nükleer Tıp Anabilim Dalı, İstanbul, Türkiye

<sup>4</sup>Gaziantep Üniversitesi, Şahinbey Araştırma ve Uygulama Hastanesi, Nükleer Tıp Anabilim Dalı, Gaziantep, Türkiye

<sup>5</sup>İstanbul Üniversitesi İstanbul Tıp Fakültesi, Nükleer Tıp Anabilim Dalı, İstanbul, Türkiye

<sup>6</sup>İstanbul Üniversitesi-Cerrahpaşa, Cerrahpaşa Tıp Fakültesi, Nükleer Tıp Anabilim Dalı, İstanbul, Türkiye

### Öz

Bu uygulama kılavuzu, temel olarak nükleer tıp hekimleri için, prostat kanserinde (PK) Galyum-68 prostat spesifik membran antijeni (Ga-68 PSMA) pozitron emisyon tomografi/bilgisayarlı tomografi (PET/BT) görüntülemesinin standardizasyonunu sağlamak amacıyla, uygulama tekniği, raporlama ve yorumlama açısından önerileri içermektedir. Ga-68 PSMA PET/BT'nin güncel bilimsel yeri ve gelişmekte olan kullanım endikasyonlarının da tartışıldığı kılavuz önerilerinin, PK'de Ga-68 PSMA görüntülemenin, doğruluğu ve güvenilirliğini artırmaya katkı sağlayacağı düşünülmektedir.

**Anahtar Kelimeler:** Ga-68 PSMA, PET/BT, evreleme, yeniden evreleme

### Abstract

This guideline, mainly for nuclear medicine physicians contains recommendations in terms of procedure, reporting and interpretation in order to standardize Gallium-68 prostate specific membrane antigen (Ga-68 PSMA) positron emission tomography/computed tomography (PET/CT) imaging in prostate cancer (PC). It is thought that guideline recommendations, in which the current scientific place of Ga-68 PSMA PET/CT and developing indications are also discussed, will contribute to increase the accuracy and reliability of Ga-68 PSMA imaging in PC.

**Keywords:** Ga-68 PSMA, PET/CT, staging, restaging

### Giriş

Günümüzde prostat kanserinde (PK) Galyum-68 prostat spesifik membran antijeni (Ga-68 PSMA) pozitron emisyon tomografi/bilgisayarlı tomografi (PET/BT) görüntüleme, tüm dünyada giderek yaygınlaşmakta olup, son dönemde teranostik (therapeutic-diagnostic) uygulamaların önemli bir bileşeni haline gelmiştir. 2017 yılında ilk kez Avrupa ve Amerika Nükleer Tıp Derneği'nin (EANM/SNM) Ga-68 PSMA PET/BT görüntüleme ortak kılavuzu yayınlanmıştır (1). Yayınlanan bu kılavuz

sonrasında, endikasyonlar konusunda yürümekte olan prospektif çalışmaların bir kısmı sonlanmış ve yayınlanmıştır. 2020 yılında güncellenmiş Avrupa Üroloji Derneği'nin (EAU) içinde EANM'in de bulunduğu multidisipliner hazırladığı PK kılavuzunda ve yine 2020 yılında Amerika Klinik Onkoloji Derneği (ASCO) ileri evre PK'de optimum görüntüleme stratejileri kılavuzunda (2,3) PSMA moleküler görüntüleme endikasyonları açısından daha net ve yeni önerilerde bulunulmuştur. Türkiye'de de özellikle son 5 yıldır yaygın

### Yazışma Adresi/Address for Correspondence

Prof. Dr. Gülin Uçmak, Sağlık Bilimleri Üniversitesi, Dr. Abdurrahman Yurtaslan Ankara Onkoloji Eğitim ve Araştırma Hastanesi, Nükleer Tıp Anabilim Dalı, Ankara, Türkiye **Tel.:** +90 xxxxxxxxx **E-posta:** drgulin@yahoo.com **ORCID ID:** orcid.org/0000-0002-0268-4747

©Telif Hakkı 2020 Türkiye Nükleer Tıp Derneği / Nükleer Tıp Seminerleri, Galenos Yayınevi tarafından yayınlanmıştır.

uygulanmakta olan Ga-68 PSMA PET/BT görüntüleme ile ilgili bu kılavuzda, PK başlangıç evrelemede ve yeniden evrelemedeki yeri, hasta seçimi, yöntem ve görüntüleme protokolü, yorumlama ve raporlamada standartlar, dikkat edilmesi gereken unsurlar hakkında, ulusal koşullarımız, kanıta dayalı güncel veriler ve literatürler ışığında bilgi vermek ve nükleer tıp hekimlerine yol gösterici olmak amaçlanmıştır.

### Genel Bilgiler

Türkiye’de kanser istatistiklerine göre, erkeklerde PK görülme sıklığı, akciğer kanserinden sonra ikinci sıradadır (4). PK’de 5 yıllık sağkalım lokalize hastalıkta yaklaşık %100’ler civarında iken, metastatik hastalıkta %31’lere düşmektedir (5). Prostat malignitelerinin büyük kısmı (> %95) prostat epitelden gelişen PK’dir (6).

Prostat spesifik antijeni (PSA) tarama testi nedeniyle, prostat kanseri tanısı ve lokalize hastalık saptama oranı artarken, metastatik hastalık oranı düşmüştür (2). Tanı en sık transrektal iğne biyopsisi ile konur ve histopatolojik olarak PK’de normal epitel-stroma ilişkisi bozulmuştur. Tümörün histolojik Gleason skorlaması/ derecelendirmesi (GS) en önemli prognostik faktördür ve en iyi farklılaşmadan, en kötüye derecelendirme yapılır (GS ≤6 ile 10 arasında) (7,8). Gleason sistemi yıllar içinde revize olmuş ve Dünya Sağlık Örgütü’nün de onayladığı, güncel uluslararası Ürolojik Patoloji Topluluğu (ISUP) tarafından Gleason derecelendirmede 5 grup (Grade Grup) tanımlanmıştır (9,10) (Tablo 1). PK’de klinik-histopatolojik özelliklere göre risk sınıflaması Tablo 2’de sunulmuştur (2).

**Prostat-spesifik membran antijeni (PSMA)** glutamat karboksipeptidaz II, ilk kez 1987’de tanımlanmış bir internal transmembran glikoproteindir (11). PSMA normal prostat dokusu ve benign patolojilerinde düşük düzeyde eksprese olurken, prostat kanserinde 100 ila 1000 kat daha yoğundur ve tümör agresivitesinin artışı-intratümöral anjiyogenezis ile artış gösterir (12).

PSMA, fizyolojik olarak prostat dışı epitel hücrelerinde, böbrek proksimal tübülünde, sinir sistemi hücrelerinde, ince barsakta jejunal fırça hücrelerinde bulunurken, enflamasyon-enfeksiyonda ve prostat dışı; renal hücreli karsinom, hepatosellüler karsinom, meme, akciğer, kolorektal kanserler gibi neovaskülarizasyon gösteren solid tümörlerde de bulunabilir (13). Rutinde patoloji raporlarında PSMA immünohistokimya çalışması yapılmamakla birlikte, çalışmalarda riske dayalı tedavi planı ve bireyselleştirilmiş tedavi yaklaşımı açısından önemi vurgulanmakta olup, histopatolojik olarak patoloji raporlarında belirtilmesinin, tedavi yaklaşımı açısından özellikle Grade 3 ve 4’ü ayırmada etkin olduğu savunulmaktadır (14,15).

PSMA, nükleer tıp uygulamalarında prostat kanserinin hem tanı, hem de tedavisi (teranostik) açısından ideal bir moleküler hedef olmuştur.

Ga-68 %89 pozitron yayılımı olan, yarı ömrü 67,63 dk, Ge-68/Ga-68 jeneratör ürünüdür. Ga-68 ile işaretli PSMA inhibitörü radyosentezi, ilk kez Johns Hopkins Üniversitesi’nden Banerjee ve ark. (16) tarafından yapılmış ve prelinik model üzerinde gösterilmiştir. Daha sonra, Heidelberg grubu Ga-68 PSMA-11’i geliştirmiş ve Eder ve ark. (17) insanda prostat kanseri hücrelerinde, spesifik olarak internalize olduğunu ve radyofarmasötüğün yüksek düzeyde tutulumunu göstermişlerdir. Süreçte, benzer biyodağılım ve görüntüleme özelliklerine sahip, Ga-68 PSMA-617, Ga-68 PSMA I&T gibi diğer bileşikler geliştirilmiştir (18,19). Ga-68 PSMA bileşikleri birbirine

**Tablo 1. ISUP 2014 grad gruplaması (9)**

Gleason skoru	ISUP Grad
2-6	1
7 (3+4)	2
7 (4+3)	3
8 (4+4 veya 3+5 veya 5+3)	4
9-10	5

**Tablo 2. PK risk sınıflaması (2)**

Tanımlar			
Düşük Risk	Orta Risk	Yüksek Risk	
PSA <10 ng/mL ve GS <7 (ISUP grad 1) ve cT1-2a	PSA 10-20 ng/mL veya GS 7 (ISUP grad 2/3) veya cT2b	PSA >20 ng/mL veya GS >7 (ISUP grad 4/5) veya cT2c	herhangi PSA herhangi GS (herhangi ISUP grad) cT3-4 veya cN+
Lokalize			Lokal İleri
GS: Gleason skor, ISUP: International society for urological pathology, PSA: Prostat spesifik antijen, c: Klinik			

benzerlikleri nedeniyle, uluslararası kılavuzlarda tümü Ga-68 PSMA şeklinde kısaltılmış olup, bu kılavuzda da aynı şekilde bahsedilecektir.

PET sistemlerinde, BT ya da manyetik rezonans görüntüleme (MR) komponentleri ile Ga-68 PSMA'nın insanlarda üç boyutlu dağılımı ve kantitatif incelemesi non-invaziv olarak değerlendirilmektedir. Ülkemizde birçok merkezde Ga-68 PSMA PET/BT görüntüleme yaygın olarak yapılmaktadır. PET/MR sistemleri ile de Ga-68 PSMA görüntüleme veri ve bilgi birikimi dünyada ve ülkemizde giderek artmaktadır. Ga-68 PSMA geliştirilmekte olan yeni ajanlar içinde yer almakta olup, henüz Amerikan Gıda ve İlaç Dairesi (FDA) onayı yoktur.

Ga-68 PSMA'nın en önemli avantajı, PK rekürrensini saptamada düşük PSA değerlerinde PET görüntüleme F-18 kolin ve günümüzde FDA onaylı diğer ajanlardan (C-11 kolin, F-18 Flusiklovin) daha üstün olduğunun gösterilmiş olmasıdır (ortalama duyarlık %76-86, özgüllük %86-100) (20). Son olarak yapılan bir meta-analizde, rekürrenste hastalığı saptama hızı PSA <0,2 ng/mL %33, PSA 0,2-0,49 ng/mL %45, PSA 0,5-0,9 ng/mL %59, PSA 1-2 ng/mL %75 ve PSA >2 ng/mL düzeyinde %95 bulunmuştur (21). Biyokimyasal rekürrenste (BR) düşük PSA düzeylerinde, hastalık odağının yüksek pozitif öngörü değeri ile saptanması sonucunda hastalık yönetimine önemli katkı sağladığı yapılan çalışmalarla gösterilmiş olmakla birlikte, Ga-68 PSMA PET/BT ile kişiselleştirilmiş tedavi yaklaşımının uzun dönem etkisini gösterecek olan prospektif çalışmalara ihtiyaç vardır (22,23). Ga-68 PSMA PET/BT görüntüleme yaklaşık < %10 oranında prostat kanser hücrelerinin PSMA ekspresyonu göstermediği ya da düşük düzeyde olduğu bilinmektedir. Ayrıca, ileri evre kastrasyona dirençli prostat kanseri (KDPK)-nöroendokrin diferansiasyonda PSMA ekspresyonunda azalma görülür (9,24,25).

### Amaç

Kılavuzda, Ga-68 PSMA PET/BT görüntülemenin PK başlangıç tanısında, evrelemesinde, yeniden evrelemesinde güncel yeri, hasta seçimi, endikasyonları, kullanılan radyofarmasötiklerin özellikleri, uygulanması, görüntüleme standartları, verilerin raporlama ve yorumlamasında dikkat edilecek hususlar ve standardizasyon ile nükleer tıp hekimlerine yol gösterici olmak ve tanısal etkinliğin artırılmasına katkı sağlamak amaçlanmıştır. Standardizasyon, hastaların iyi klinik yönetimleri ve çok merkezli klinik çalışmaların yürütülmesi için, yeterli düzeyde doğruluk, kesinlik ve tekrarlanabilirlik açısından temel teşkil etmektedir.

Kılavuz önerileri katı kurallar olmadığı gibi yasal birtakım standartları oluşturmaya yönelik de değildir veya öyle kullanılmamalıdır. Herhangi özel bir prosedürün uygunluğuna ilişkin son karar, her bir olgunun kendine özgü koşulları dikkate alınarak uzmanları tarafından yapılmalıdır. Uygulayıcının kararı, hastanın durumuna, mevcut kaynakların sınırlamalarına bağlı olarak ya da kılavuzların yayınlanmasından sonra bilgi veya teknolojiye ilişkin ilerlemeler sonucunda yönergelerde belirtilenlerden farklı bir eylem tarzında olabilir.

### Tanımlamalar

**i. PET/BT:** Entegre ya da multimodal PET/BT sistemleri, PET ve BT komponentleri ile hasta aynı pozisyonda iken ardışık veri toplamaya olanak sağlayan kombine sistemlerdir.

- **Tüm Vücut PET/BT:** Kafanın en üst düzeyinden, ayak ucuna kadar yapılan görüntülemedir.

- **Kafa tabanı-uyuluk ortası:** Avrupa ve Amerika'da, pek çok onkolojik hastalık için önemli vücut bölgelerini içeren, standart görüntülemedir. Gerekirse kafa dahil edilir.

**ii. BT:** X ışını kaynağı ve hasta etrafında dönen detektör kombinasyonu ile kesitsel-tomografik verinin elde edildiği sistem. X-ray dozu, voltaj ve kontrast kullanımına göre farklılık gösteren BT yöntemleri vardır.

- **Düşük doz BT:** Atenüasyon düzeltme ve anatomik korelasyon amaçlı (azaltılmış voltaj ve X-ışını dozu) yapılan BT görüntülemedir.

- **Tanısal BT:** Kontrastlı (oral veya IV) ya da kontrastsız, genel olarak düşük doz BT'den daha yüksek X ışını dozu ile yapılan BT görüntülemedir.

**iii. Biyokimyasal Rekürrens (BR):** Radikal prostatektomi sonrası ardışık olarak PSA'nın saptanabilir olması (genellikle saptama alt noktası  $\geq 0,2$  ng/mL, daha sensitif yöntemler ile örneğin; PSA  $\leq 0,01$  ng/mL, BR tanımlaması zaman içinde değişebilir) ya da küratif radyoterapi (RT) sonrası en alt seviyesinden 2 ng/mL üzerinde yükselmesi (Phoenix kriteri) (2).

**iv. Biyokimyasal Persistens (BP):** Primer radikal cerrahi tedavi sonrası PSA  $\geq 0,1$  ng/mL (6 hf sonra) (2).

**v. Konvansiyonel görüntüleme:** BT, kemik sintigrafisi, prostat MR

### Endikasyonlar

Ülkemizde SUT'de (Sağlık Uygulama Tebliği) Ga-68 PSMA PET/BT görüntüleme endikasyonları belirlenmiştir ve zaman içinde güncellemelere açıktır.

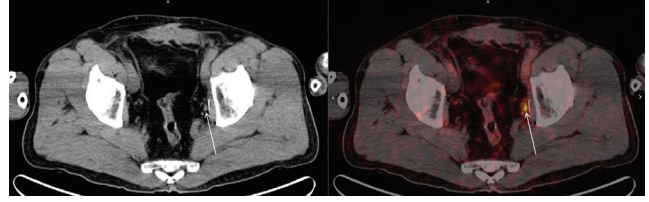
PK'de Ga-68 PSMA PET/BT görüntülemenin klinik yararını ortaya koyan prospektif çalışmalar literatürde nispeten az olmakla birlikte giderek artmaktadır. Çok sayıda, çoğunluğu retrospektif çalışmalar ve yapılan metaanalizler sonucu elde edilen veriler ile PK'de Ga-68 PSMA PET/BT endikasyonları ve uygulama alanları genişleme eğilimindedir.

Güncel kılavuzlarda PK için Ga-68 PSMA PET/BT görüntülemenin öneri düzeyine bakacak olursak, Ulusal Kapsamlı Kansere Ağının (NCCN) güncel versiyonunda FDA onayı olmamasına karşın, klinik çalışmalar ve kontrollü araştırmalarda yapılabileceği yönünde görüş bildirirken (20), EAU kılavuzunda, radikal prostatektomi (RP) sonrası BR'de önerilmekte olup, radyoterapi (RT) sonrası BR'te ise ilk planda biyopsi kılavuzluğu açısından multiparametrik MR (mpMR) önerilmekle birlikte, küratif kurtarma tedavisine uygun hastalarda PSMA PET önerilmektedir (2). Son olarak "ilerlemiş PK'de optimal görüntüleme" ASCO kılavuzunda, ileri PK'de belirlenen şartlarda konvansiyonel görüntüleme yanı sıra yeni jenerasyon görüntüleme (NGI) tanımlaması altında, PSMA PET görüntüleme önerileri bulunmaktadır (3). Önümüzdeki süreçte devam eden prospektif çalışmaların sonuçları ile elde edilen kanıt düzeyine göre bazı uygulama alanlarının daha net belirleneceği ve genişleyeceği düşünülmektedir. Bu kılavuzda Ga-68 PSMA PET/BT görüntülemenin kabul görmüş rutin pratiğimizdeki endikasyonları ile güncel literatürler ışığında gelişen kullanım alanlarından bahsedilecektir.

## Yaygın Klinik Uygulamalar

### i. Rekürren-persisten Hastalık

Biyokimyasal rekürrens; primer radikal tedaviler (RP ve RT) sonrası PSA düzeyinin saptanabilir olması veya artış göstermesidir. Rekürren hastalık odağını erken dönemde saptamak erken ve etkili kurtarma tedavisine olanak sağlayabilmektedir. Düşük PSA düzeylerinde (<0,4 ng/mL) konvansiyonel yöntemlerden multiparametrik MR, kemik sintigrafisi, BT ve kolin bazlı metabolik PET/BT görüntüleme metastatik hastalığı saptamada yetersiz kalmaktadır. Bu nedenle, RP sonrası BR izlendiğinde ampirik olarak prostat yatağına pelvik kurtarma RT verilmekle birlikte, yaklaşık %50 hastada metastatik hastalık nedeniyle hastalık kontrol altına alınamamaktadır (1,2). Bu nedenle primer radikal tedaviler sonrası, BR tespit edildiğinde, lokal ya da sistemik tedavi kararı açısından izole pelvik hastalık ve/veya oligometastatik hastalık ( $\leq 3$  odak), yaygın metastatik hastalık ( $>3$  odak) ayrımı önemlidir (Şekil 1).



**Şekil 1.** Altmış iki yaşında radikal prostatektomi (RP) sonrası GS: 3+4 (pT3aN0M0), takipte PSA: 0,45 ng/mL, RT planlama öncesi Ga-68 PSMA PET/BT'de sol obturator kısa aksı 4 mm boyutlu metastatik lenf nodu,  $SUV_{maks} : 8,78$  (ok). A: BT, B: Füzyon görüntü

Ga-68 PSMA PET/BT'nin konvansiyonel görüntüleme tekniklerine göre, primer tedavi sonrası özellikle düşük PSA düzeylerinde (0,2-2,0 ng/mL) rekürrens odak ya da odaklarını saptamada, daha uygun bir teknik olduğu yapılan çalışmalarda gösterilmiştir (26,27,28,29). Ga-68 PSMA PET/BT'nin duyarlılığı, GS ve PSA kinetiği (PSA ikilenme zamanı) ile ilişkili olarak artmaktadır (30). Yakın zamanda yayınlanan, Fendler ve ark. (31) tarafından yürütülen prospektif çok merkezli çalışmanın sonuçlarına göre, 635 BR görülen (RP ve RT sonrası ya da her iki tedavi sonrası) PK hastasında, Ga-68 PSMA PET/BT'nin %79 oranında rekürrensi saptadığını, PSA düzeylerine göre bakıldığında lezyon saptama hızı PSA <0,5 ng/mL, %38, PSA 0,5-1,0 ng/mL %57, PSA 1-1,99 ng/mL %84, PSA 2-5 ng/mL %86, PSA >5 ng/mL düzeyinde ise %97 oranında bulunmuştur. İki yüz elli hastada %35 pelvik hastalık, %40 pelvis dışı lenf nodu/yumuşak doku, %16 kemik, %7 kemik ve pelvis dışı lezyon birlikte saptanmış ve genel lezyon saptama hızı %75 (ortanca PSA 2,1 ng/mL) bulunmuştur. Histopatolojik doğrulama yapılan PET pozitif hastalarda (n=87) pozitif öngörü değeri (PPV) %84 bulunmuştur. Sonuçta, Ga-68 PSMA PET/BT PK'de BR gösteren hastalarda yüksek PPV, okuyucular arası tekrarlanabilirlik ve lezyon saptamada güvenli olduğu bildirilmiştir. Güncel PK kılavuzlarında BR'de Ga-68 PSMA PET/BT önerilmektedir (1,2,3).

Prospektif ve retrospektif çalışmalarda, Ga-68 PSMA PET/BT'nin düşük PSA düzeylerinde yüksek pozitif öngörü değeri ve rekürrens saptama hızı ile hasta yönetiminde genel olarak %50 kadar değişikliğe neden olduğu rapor edilmiştir (32,33). Bununla birlikte, Ga-68 PSMA PET/BT sonuçlarına göre hastalık yönetimi-tedavi plan değişikliğinin (RT, diğer lokal tedaviler, sistemik tedaviler) uzun dönem hastalık gidişine etkisi veya katkısı henüz net değildir.

Emmet ve ark. (34), RP sonrası BR olan hastalarda standart kurtarma RT'den fayda görecektir hastaların belirlenmesi için Ga-68 PSMA PET/BT'nin rolünü



araştırdıkları çalışmalarında; Ga-68 PSMA PET/BT'nin kurtarma RT'ye iyi yanıt verecekler ile kötü yanıt verecek hastaları ayırt edebileceğini ve negatif PSMA PET görüntülemenin standart kurtarma RT'ye yüksek yanıtı öngörebildiğini ve prognostik olduğunu, pelvik nod tutulumu olan grupta RT planlamada doz artırımı ile planlama gerektiğini bildirmişlerdir.

RP sonrası BR'de Ga-68 PSMA PET/BT kılavuzluğunda kurtarma RT planlama ve uzun dönem hastalık gidişine etkisi ile ilgili randomize prospektif çalışmalar devam etmektedir (NCT03762759 ve NCT03582774). Calais ve ark. (35) tarafından yürütülen, ilk randomize prospektif faz 3 çalışmasında (NCT03582774), standart kurtarma RT ve Ga-68 PSMA PET/BT kılavuzluğunda planlanan kurtarma RT'nin biyokimyasal progresyonsuz sağkalım açısından başarı oranları karşılaştırılmaktadır.

Radikal tedavi sonrası hormon sensitif PK'de PSA persistensi ya da ilk PSA rekürrensinde metastatik hastalık yükünün gösterilmesi, oligometastik hastalığın tanımlanması ve tedavi planında, yüksek kanıt düzeyinde veriler sınırlı olmakla birlikte, Ga-68 PSMA PET/BT'nin potansiyel rolü vardır (3). Farolfi ve ark. (36) yayınladıkları çok merkezli retrospektif çalışmada, radikal prostatektomi sonrası persisten yüksek (PSA  $\geq 0,1$  ng/mL) 191 PK hastasında %68 oranında ortalama PSA düzeyi 1,1 ng/mL düzeyinde PK odağı tespit etmişler (%35'i sadece pelviste-lokalize ve %33 uzak metastaz). Pelvik lenf nodu %40 obturator, %45 presakral/mezorektal alanda tespit edilmiştir. Sonuç olarak, operasyon sonrası yüksek risk özellikleri ve persisten PSA yüksekliği olan PK hastalarının 2/3'ten fazlasında hastalık tespiti yapıldığı ve persisten metastaz için özellikle obturator, presakral/mezorektal lenf nodu metastazlarının yüksek riskli olduğunu göstermişlerdir.

Hormon sensitif PK'de oligometastatik hastalığın multimodal yönetimi, kurtarma tedavileri, metastaz hedefli direk-lokal tedavi yaklaşımları, metastatik odakların doğru belirlenmesi ve tedavisi ile küratif olabileceği ve androjen yoksunluk tedavisinin (ADT) ötelenebileceğini gösteren çalışmalar vardır (22,37,38). Bu konuda, Ga-68 PSMA PET/BT'nin konvansiyonel yaklaşıma göre uzun dönem katkısını gösteren çalışmalara ihtiyaç vardır.

## ii. Yeni Tanı Yüksek Riskli PK Başlangıç Evrelemesi

Yüksek risk grubu PK'inde lenf nodu metastazı ya da özellikle kemik metastazı görülme olasılığı muhtemeldir. Ga-68 PSMA PET/BT'nin yüksek riskli PK başlangıç evrelemesinde metastatik hastalığı tanımlamada, konvansiyonele üstünlüğünü gösteren birçok çalışma

vardır (39,40,41,42). EANM-SNM Ga-68 PSMA PET/BT uygulama kılavuzunda kullanım endikasyonları içinde bulunan, en son ASCO 2020 kılavuzunda yüksek ve çok yüksek riskli (lokal ileri) PK başlangıç evrelemesinde, bilimsel veriler sınırlı olmakla birlikte, konvansiyonel görüntüleme negatif ise veya şüpheli bulgular varsa, ek bilgi vermesi ve hastalık yönetiminde olası değişiklik öngörüsü ile potansiyel katkı sağlayacağından, yeni jenerasyon görüntülemeler adı altında Ga-68 PSMA PET/BT önerilmektedir (1,3). EAU PK kılavuzunda henüz yüksek riskli PK'de başlangıç evrelemede Ga-68 PSMA PET/BT önerisi yoktur (2).

Yüksek riskli PK'inde primer tedavi öncesi (cerrahi veya RT) hastalığın lokalize mi?, yoksa oligometastatik? ya da yaygın metastatik hastalık mı? olduğuna göre lokal, bölgesel tedaviler veya sistemik multimodal tedavi planlaması yapılır.

Ga-68PSMAPET/BT'nin lenf nodu değerlendirilmesinde düşük PSA düzeylerinde ve <5 mm lenf nodlarında yanlış negatif olabileceği ve henüz histopatolojik olarak metastatik lenf nodu bazında altın standart olan pelvik lenf nodu diseksiyonun yerini alamayacağı bilinmekle birlikte, <1 cm özellikle paraaortik, ana iliak, perirektal, obturator ve presakral gibi standart primer tedavilerin (klasik lenf nodu diseksiyonu, RT planlaması) alanında olmayan lenf nodlarını saptayabilmekte ve tedavi planını değiştirebilmektedir (43,44).

Öbek ve ark. (43) yeni tanı yüksek riskli 51 PK hastasında Ga-68 PSMA PET/BT'nin primer lenf nodu evrelemesinde, histopatolojik korelasyon ile  $\geq 15$  lenf nodu çıkarılan alt grupta (n=37) sensitivite, spesifisite ve doğruluğunu sırasıyla, %67, %88 ve %81, morfolojik görüntülemenin (MR, BT) ise %20, %99 ve %72 bulmuşlardır (43). Yazarlar Ga-68 PSMA PET/BT'nin lenf nodu metastazını saptamada, morfolojik görüntülemeye üstün olduğunu, cerrahi diseksiyonun ise lenf nodu evrelemede altın standart olarak kaldığını belirtmişlerdir. Dolayısıyla Ga-68 PSMA PET/BT, PK'inde lenf nodu metastazı evrelemede konvansiyonel abdomen-pelvik BT'nin yerini alabileceği görülmektedir.

Maurer ve ark. (40) 130 orta ve yüksek riskli PK hastasında lenf nodu metastazı saptamadaki rolünü araştırmak amacıyla, Ga-68 PSMA PET/BT bulguları ile histopatolojik korelasyon yapmışlar ve Ga-68 PSMA PET/BT'yi %66 duyarlık, %99 özgüllük ve %95 doğruluk ile konvansiyonele (sırasıyla %27, %97 ve %88) göre daha üstün olduğunu bildirmişlerdir (40). Yakın zamanda yayınlanan Ferraro ve ark. (42) yaptıkları çalışmanın sonucunda, klinik olarak genişletilmiş lenf nodu

diseksiyonu düşünülen hastalarda (ePLND), PSA ve GS ile kombine Ga-68 PSMA PET lenf nodu değerlendirmesinin, ePLND hasta seçiminde yararlı olacağı savunulmuştur. Ayrıca, Ga-68 PSMA PET/BT kılavuzluğunda primer RT alanı ve hedef volümlerinin (CTV, GTV) değişebileceği ve konvansiyonel incelemelerde PSMA PET ile elde edilen verilerin elde edilemeyeceği bildirilmiştir (45,46). Prospektif randomize çok merkezli bir çalışmada 108 orta-yüksek riskli PK'li hastada Ga-68 PSMA PET/BT ile primer evreleme sonucunda %21 hastada yönetimde değişiklik olduğu raporlanmıştır (47).

Ga-68 PSMA PET/BT'nin kemik metastazlarını, standart olan kemik sintigrafisine oranla daha doğru saptadığı yapılan çalışmalarla gösterilmiştir (39,48). Dens-sklerotik kemik metastazları veya PSMA negatif metastazlarda kemik sintigrafisi ve F-18 Na-Florid (F-18 NaF) PET/BT'nin katkısı halen tartışmalı konulardandır (1). PK kemik metastazları çoğunlukla blastik-sklerotik olmakla birlikte, litik-destrüktif, litik-blastik miks karakterde de olabilir. Kemik metastazları henüz kemik dokusunda reaktif-blastik aktivite göstermezken, erken kemik iliği döneminde aktif tümör hücreleri moleküler olarak düşük PSA düzeylerinde Ga-68 PSMA ile saptanabilmektedir (49,50).

Çok yakın zamanda Avustralya grubu Hofman ve ark. (48) tarafından yayınlanan, yüksek riskli PK hastalarında küratif tedaviler öncesi (cerrahi ve RT) başlangıç evrelemede Ga-68 PSMA PET/BT'nin yerini araştıran prospektif randomize çok merkezli Faz III çalışmasında (*ProPSMA*), lenf nodu ve uzak metastaz saptamada konvansiyonele göre üstün olduğu (doğruluk %92'ye karşın %65) bildirilmiştir. Çalışmada, Ga-68 PSMA'nın düşük volümlü hastalığı yüksek tümör/geri plan aktivitesi ile nodal - viseral ve erken kemik metastazlarını spesifik olarak saptayarak doğru tedavi planı ve hasta yönetiminde değişikliğe neden olduğu ve konvansiyonele oranla daha az radyasyon maruziyeti görüldüğü (19,2 mSv karşılık 8,4 mSv;  $p < 0,001$ ) ve güncel kılavuzların bu bilgiler ışığında yeniden gözden geçirilmesi gerektiği vurgulanmıştır.

Sonuç olarak, özellikle yüksek riskli PK grubunda, efektif tedaviye rağmen yaklaşık %50 hastada BR görüldüğü ve 15 yıllık ölüm oranının ise yaklaşık %36'lara ulaştığı, bunun da başlangıçta doğru evrelemenin konvansiyonel incelemelerle yapılamamasından kaynaklandığına işaret edilmektedir (48,51). Küratif tedaviler öncesi ilk basamak inceleme olarak Ga-68 PSMA PET/BT'nin doğru evreleme olanağı ile daha etkin tedavinin planlanacağı ve biyokimyasal persisten - olası rezidüel hastalık insidansının azalacağı

ve hastalık gidişinin düzeleceği düşünülmekte olup, güncel kılavuzların bu bilgiler ışığında yeniden gözden geçirilmesi gerekmektedir.

### iii. PSMA Bazlı Radyoligand Tedavi Öncesi ve Tedavi Sırasında Teranostik Uygulama

PSMA bazlı radyonüklit tedaviler, özellikle Lutesyum-177 PSMA (Lu-177 PSMA, 2-6 siklus) tedavisi ülkemizde giderek yaygınlaşmaktadır. Günümüzde standart tedavilere yanıt vermeyen metastatik KDPK'de PSMA bazlı radyonüklit tedaviler uygulanmaktadır. Bu tedavinin yapılabilmesi için, PK metastazlarının PSMA ekspresyonu göstermesi gerekmektedir (teranostik prensip). PSMA mükemmel bir teranostik ajan olup, Ga-68 PSMA PET görüntüleme tedavi öncesi hasta seçiminde kullanılır. Her ne kadar tedavi açısından "yeterli tutulum" için net bir veri olmamakla birlikte, EANM/SNM güncel Lu-177 PSMA tedavi kılavuzunda, metastatik lezyonun normal organ tutulumlarından yüksek olması ve özellikle de  $SUV_{maks}$  değerinin en az karaciğerin  $SUV_{ort}$  değerinin 1,5 katı olması önerilir (52). Düşük PSMA ekspresyonu gösteren metastatik lezyonlar radyoligand tedavi açısından uygun değildir.

Lu-177 PSMA tedavileri sonrasında tüm vücut sintigrafik görüntülemeler rutin olarak yapılır. SPECT ve/veya SPECT/BT ile ek bilgiler elde edilir. Güncel EANM-SNM Lu-177 PSMA tedavi kılavuzunda, radyonüklit tedavi yanıtı değerlendirmede PSA ve tedavi sonrası görüntülemeye ek olarak, PSMA negatif lezyonların büyüme olasılığı açısından, tercihen Ga-68 PSMA PET olmak üzere, kesitsel görüntülemelerin her 2 siklus sonrası yapılması önerilir (52). Tedavi öncesi metastatik lezyonların Ga-68 PSMA ve F-18 FDG tutulum paternleri göz önüne alınmak koşuluyla (örneğin; heterojen tutulumlar), seri PSA düzeyleri ve Lu-177 PSMA tedavi sonrası tüm vücut görüntülemeye, gerekli olan vücut alanlarına SPECT/BT gibi kesitsel görüntülemenin eklenmesi, ara dönem tedavi takibi değerlendirme için yeterli düzeyde bilgi sağlayabilir.

## Gelişmekte Olan Klinik Uygulamalar

### i. Biyopsi Kılavuzluğu ve Tanı

PK tanısında geleneksel olarak transrektal ultrasonografi kılavuzluğunda (TRUS) biyopsinin sınırlılıkları, son dönemlerde mpMR füzyon biyopsi ile aşılmaktadır ve en başarılı tekniktir (2). Ancak, mpMR'ın yüksek negatif öngörü değerine karşın, MR'da hala görüntülenemeyen kuvvetle şüpheli PK olguları olduğu bilinmektedir (53). Ga-68 PSMA PET/BT'nin tekrarlayan

biyopsileri negatif, yüksek şüpheli PK'inde biyopsi kılavuzluğu endikasyonu ve tanıda yeri araştırılmakta olan alanlardan biridir (54). Ayrıca, PET/MR sistemleri bu endikasyon için potansiyel güce sahiptir.

Çok yakın zamanda yayınlanan, mpMR negatif ya da mpMR pozitif olduğu halde biyopsi negatif olan, klinik-PSA bulguları ile PK şüpheli 97 hasta dahil edilen prospektif çalışmada, Ga-68 PSMA PET/BT'nin tanısallık performansı araştırılmıştır (55). PET ile saptanan patolojik tutulum bölgesinden ilgi alanı çizilerek, hedef belirlenmiş ve 3 boyutlu volüm tanımlanarak 64 hastaya PET/TRUS füzyon biyopsi yapılmıştır. PET kılavuzluğunda histopatolojik olarak 23/64 hasta klinik önemi olan PK tanısı almıştır. Bunların %25'inde mpMR negatif, yaklaşık %30'unda mpMR pozitif, biyopsi negatif olduğu belirtilmiştir. Çalışmanın sonucunda Ga-68 PSMA PET/BT'nin, yüksek şüpheli PK'inde maligniteyi saptamada yeterli olacağı bildirilmiştir.

## ii. Tedavi Yanıtı

PK'de tedavi seçenekleri, hastalığın riskine, metastatik hastalığın lokalizasyonu ve sayısına, tümör yüküne, PSA artış hızına, hasta semptomları, performansı ve tercihinin göre değişmektedir. Tedavi, cerrahi (prostatektomi, pelvik lenf nodu diseksiyonu), RT, KT (Doseyaksel, Kabazitaksel), ADT (hormonoterapi, diğer androjen reseptör hedefli; Enzalutamid, Abireteron gibi), radyonüklit tedavi (Ra-223, Lu-177 PSMA gibi) ve immünoterapi gibi multidisipliner yaklaşım gerektirir. Tedavi yanıtı değerlendirmenin amacı, mevcut tedaviye devam kararı, gereksiz tedaviyi sonlandırma, zamanında alternatif tedaviye geçiş kararını vermek ve etkisiz tedavinin oluşturacağı gereksiz toksisiteyi ve maliyeti azaltmaktır. Günümüzde, PK Klinik Araştırmalar Çalışma Grubu 3 (PCWG3) kriterlerine göre, PK hastalık yönetimi açısından çok önemli olan tedavi yanıtı değerlendirmede, klinik parametreler-PSA düzeyi, kemik sintigrafisi, BT ve MR ile anatomik yanıt kriterleri (RECIST 1.1) kombine olarak kullanılmaktadır ve her 2-3 siklus sonrası önerilir (56). Ancak, küçük lezyonlarda (<8 mm-1 cm) ve sklerotik metastazlarda canlı tümör hücrelerinin saptanamaması gibi anatomik görüntülemenin sınırlılıkları, kemik sintigrafisinde gözlenen flare fenomeni ve PSA yanıtının her zaman tedavi yanıtını öngörememesi ile birlikte, hastalık lokalizasyonu ve yaygınlığı hakkında bilgi verememesi nedeniyle, PK'de tedavi yanıtı değerlendirmede sayısı gün geçtikçe artan Ga-68 PSMA PET/BT çalışmalarına yönlendirmiştir. Tedavi yanıtında PSMA görüntüleme iki önemli değişken vardır; tümör boyutu/volumü ve PSMA ekspresyonu. Erken tedavi

yanıtında PSMA ekspresyonunda, daha geç dönemde ise tümör volümünde gözlenen değişikliğin tedavi yanıtını yansıtılabileceği belirtilmektedir (44).

Çalışmalarda Ga-68 PSMA PET/BT tedavi yanıtı değerlendirmede SUV parametreleri kullanıldığı gibi, F-18 FDG PET/BT çalışmalarında, tedavi yanıtı ve prognostik göstergeç olarak sıklıkla kullanılan, metabolik parametrelere benzer şekilde, PSMA TTV (total tümör volümü), TL PSMA (total lezyon PSMA) gibi tümör yükünü gösteren volümetrik parametreler de kullanılmaya başlanmıştır (57,58,59). Bu çalışmalarda, Ga-68 PSMA PET/BT tedavi yanıtı ile biyokimyasal yanıt (PSA) arasında yüksek düzeyde uyum ile, PET görüntülemenin BT'ye üstün olduğu vurgulanmıştır. Bir çalışmada, takipte stabil PSA düzeylerinde, lezyon bazında tümörün tedaviye heterojen yanıt vermesi (bir lezyon yanıt verirken, diğerinin vermemesi veya yeni lezyon gelişmesi) nedeniyle, PET'in tedavi takibinde oldukça uygun bir yöntem olduğu savunulmuştur (60).

Grubmüller ve ark. (61) sistemik tedavi ve Lu-177 PSMA tedavi yanıtlarını Ga-68 PSMA PET/BT ile değerlendirdikleri iki ayrı çalışmada (62); PSMA PET SUV ve volümetrik parametrelerinin sistemik tedavi yanıtı öngörmeye güvenilir olduğunu, özellikle kemik metastazlarının yanıt değerlendirmesinde BT'ye ek bilgi sağladığını, Lu-177 PSMA tedavi yanıtını değerlendirmede ise PSMA TTV parametresinin genel sağkalım ile korele ve RECIST 1.1'e göre üstün olduğunu vurgulamışlardır.

ADT (Enzalutamid ve Abireteron) yanıt değerlendirmede, 26 PK hastasına ADT başlandıktan 3 ay sonra Ga-68 PSMA PET/BT bulgularını değerlendiren retrospektif bir çalışmada yazarlar; PET bulgularının konvansiyonel tedavi yanıtı ile uyumlu olduğunu ve flare fenomenine ait PSMA tutulumu izlediklerini belirtmişlerdir (63).

Güncel çalışmaların çoğu retrospektif olmakla birlikte, Ga-68 PSMA PET/BT'nin sistemik tedavilerde, tedavi yanıtı değerlendirmede moleküler bir biyobelirteç olarak etkin rolü olacağını öngörmekte olup, uzun dönemde hastalık gidişi, prognoz ve sağkalım etkisini gösterecek kontrollü prospektif çalışmalara ihtiyaç vardır.

## iii. Kastrasyona Dirençli PK (KDPK)

KDPK medikal ya da cerrahi orşiektomi sonrası serum testestron seviyeleri <50 ng/mL olan hastalarda; PSA düzeylerinin artması, yeni metastazların gelişmesi ya da var olan metastazların progresse olması ile ortaya çıkan ilerlemiş PK'dir (64). Heterojen grup olan KDPK

metastatik (lokal-bölgesel, uzak metastaz ya da her ikisi) veya non-metastatik (konvansiyonel görüntülemelerde herhangi bir bulgusu olmayan sadece PSA artışı olan hastalar) formda olabilir. KDPK'de başlangıç sistemik tedavi seçimi; daha önceki sistemik tedaviler, hastalık yaygınlığı, hastanın semptomatik ya da asemptomatik olması, non-metastatik hastalık olması, eşlik eden hastalıklar ve PSA ikilenme süresi gibi birçok faktöre bağlıdır.

ASCO kılavuzunda, non-metastatik KDPK'inde Ga-68 PSMA PET/BT'nin içinde olduğu yeni jenerasyon görüntülemelerin rolü sınırlı veri ile net olmamakla birlikte, metastatik, non-metastatik hastalığı göstermede konvansiyonele üstün olduğu ve lokal tedavi stratejileri ile hasta yönetimine katkı sağlayacağı durumlarda önerilebileceği bildirilmiştir. Ayrıca, metastatik KDPK'de PSA progresyonu olduğunda, konvansiyonel görüntüleme negatif ise Ga-68 PSMA PET/BT'nin rolü henüz bilinmemekte olup, radyolojik progresyon olduğunda ise rutin önerilmemekle birlikte, progresyonun yaygınlığını değerlendirme ve bulguların takibinde rolü olabileceği belirtilmektedir (3).

### Kalifikasyon ve Sorumluluk

Türkiye'de Ga-68 PSMA PET/BT görüntülemenin yapılması, raporlanması ve değerlendirilmesi nükleer tıp hekimlerinin sorumluluğundadır.

### Uygulama

#### Tetkik İsteminin Değerlendirilmesi

Tetkinin hangi amaçla istendiği/indikasyonu, ayrıntılı olarak hastanın tıbbi bilgilerinin incelenmesini ve muayenesini gerektirir. Bu incelemede;

- 1-Prostat kanserine ait öykü
  - a. Yeni tanı primer prostat kanseri
    - i. Patoloji raporu, GS ve PSA düzeyi
    - b. Biyokimyasal rekürrens
    - i. Önceki tedavilerden operasyon ve/veya RT öyküsü, zamanları
    - ii. PSA ve PSA kinetiği (ikilenme zamanı/artış hızı)
    - c. Uygulanan medikal tedaviler; Hormonoterapi veya diğer androjen reseptör hedefli tedaviler (ADT), kemoterapi (KT), radyonüklit tedaviler (Ra-223 veya PSMA hedefli radyonüklit tedaviler)
    - d. Hastanın şikayetleri; Ağrı, hematüri, dizüri, impotans vs.
    - e. Önceki görüntülemeler; Kemik sintigrafisi, MR, BT, Ga-68 PSMA veya F-18 FDG PET/BT gibi

f. Eşlik eden diğer hastalıklar, Prostat dışı maligniteler, böbrek yetmezliği ve alerji (IV kontrast kullanımı açısından)

### Hasta Hazırlığı

- Ga-68 PSMA PET/BT görüntüleme açlık gerektirmez ve herhangi bir ilaç kesilmesine gerek yoktur. Preklinik çalışmalar, ADT'nin PSMA ekspresyonunu artırdığını göstermekle birlikte, bu konu rutin klinik uygulamada netlik kazanmamış olup, klinik çalışmalara ihtiyaç vardır (65,66).

- Hidrasyon; çalışma öncesi ve radyofarmasötüğün tutulum zamanı boyunca hidrasyon önemlidir (örneğin; çekim öncesi 2 saatlik sürede oral 500 mL su alımı önerilmektedir) (1). Çekimin hemen öncesinde hasta tuvalete gönderilmelidir. Bununla birlikte, çekimde üriner sisteme ait yoğun aktivite nedeniyle artefaktlar (halo artefakt) olabilir ve özellikle küçük lenf nodlarının değerlendirilmesi zor olabilir. Bunun için, hastalara herhangi bir kontrendikasyonu yoksa (hipotansiyon, alerji gibi), intravenöz (IV) Furosemid (20 mg) Ga-68 PSMA enjeksiyonu öncesinde veya takiben uygulanabilir.

- İyotlu kontrast madde kullanımı; böbrek yetmezliği ve hipertiroidi gibi, IV kontrast uygulamasında dikkat edilmesi gereken hususlar değerlendirilmelidir.

### Radyofarmasötik

Radyonüklit; Ga-68 (galyum-68) (pozitron emisyon miktarı %89, Emax: 1899 keV, Emean: 890 keV).

Ürünler; Ga-68 PSMA-11, Ga-68 PSMA-617 ve Ga-68 PSMA I&T (benzer özellikler nedeniyle Ga-68 PSMA olarak adlandırılmıştır).

Doz; 1,8-2,2 MBq/kg (0,049-0,06 mCi/kg)

Uygulama; IV

Ga-68, bir siklotron ürünü olan Germanyum-68'in (Ge-68) spontan bozunumu yoluyla oluşan, Ge-68/Ga-68 jeneratör ürünü olup, yarı ömrü 67,63 dk (68 dk olarak da kaynaklarda yuvarlanmıştır). Jeneratör raf ömrü uzundur (t ½ 270,95 gün), tıbbi merkezlerde siklotron ve transfer gerektirmemesi nedeniyle, her zaman kullanıma hazır ve kolaydır (67). Günümüzde Ga-68 PSMA sentezi, Türkiye'de T.C. Sağlık Bakanlığı İlaç ve Tıbbi Cihaz Kurumu'ndan alınmış olan "Majistral Ürün Üretim" izni ile iyi üretim uygulamaları (GMP) koşullarına uygun şekilde otomatik sentez ünitelerinde yapılmaktadır. Majistral üretilen radyofarmasötiklerin iyi radyofarmasi uygulamaları ve kalite kontrolleri ile ilgili ayrıntılar güncel "TNTD Radyofarmasi Çalışma Grubu Kılavuzlarında" yer alacaktır.



Ga-68 PSMA için önerilen aktivite dozu 1,8-2,2 MBq/kg olmakla birlikte, optimum enjeksiyon dozu açısından halen çalışmalar sürmektedir. Ge-68/Ga-68 jeneratörünün kullanım ömrü boyunca değişken sağım verimi ve Ga-68'in kısa yarı ömrü doz farklılıklarında etken olabilir. Ge-68/Ga-68 jeneratörünün düşük verimli olması, sonuçta Ga-68 PSMA üretimi düşeceğinden, hasta yükü fazla olan merkezlerde sınırlayıcı bir faktördür.

### Radyofarmasötüğün Tutulum Zamanı (Uptake)

Ga-68 PSMA'nın ortalama tutulum zamanı 60 dk (50-100 dk) olup, görüntüleme için enjeksiyon sonrası beklenmesi gereken süredir. Bazı çalışmalarda Ga-68 PSMA enjeksiyonundan 3-4 saat sonra, lezyon saptamada artış olduğu bildirilmiştir (68). Rutin uygulamada da gördüğümüz gibi, idrar aktivitesi ile örtüşen veya düşük PSMA tutulumu izlenen şüpheli bulgular varsa, geç görüntüleme geri plan aktivitesinin azalması ile tümör/geri plan aktivite oranının artması problemi çözmeye yardımcı olabilir.

### PET/BT Protokolü

Standart olarak hasta uygun ise eller baş üzerinde olacak şekilde pozisyonlanır. PET kılavuzluğunda RT planlama yapılacak ise, düz masa ve RT planlama ile aynı pozisyonda görüntüleme yapılmalıdır.

Standart protokolde, BT kafa tabanından uyluk ortasına, PET ise, mesane artefaktını azaltmak için, uyluk ortasından, kafa tabanına olacak şekilde çekim başlatılır. Ancak, PK'de olası kemik-kemik iliği metastazları da düşünüldüğünde, tüm vücut görüntülemeye verteks ve alt ekstremiteler dahil edilmeli ya da semptomlar dahilinde ve klinik gereklilik durumunda çekim seviyeleri değiştirilmelidir. PET üç boyutlu (3D) modda ve veri toplama süresi 3-4 dk/yatak olacak şekilde önerilir. PET ve BT tarama alanı birbirinin aynı olmalıdır.

BT protokolü (mAs, kV, kesit genişliği gibi) atenüasyon düzeltme ve anatomik korelasyon amacı ile düşük doz ya da tanısız amaçlı standart doz BT parametrelerine göre yapılabilir. IV kontrast kullanılacak ise, IV kontrast enjeksiyonu (1,5 mL/kg, maksimum 150 mL) sonrası 80 sn portal venöz fazda kontrastlı BT elde edilmesi önerilmektedir (1).

Gerekli olduğunda, derin inspiryumda, diüretik uygulaması sonrası veya pelvik ek görüntüler alınabilir.

### PET/BT İşleme (Rekonstrüksiyon)

3D modunda alınan tüm görüntü verilerinin kantitatif düzeltme (atenüasyon düzeltme-AC, scatter düzeltme,

raslantısal-rastgele verilerin düzeltilmesi) yapılmalıdır. AC, PET görüntülerinde hatalı yorumlamalara neden olabilir (kontrast ajan, metal gibi yoğun dansiteli materyaller). Bu nedenle PET görüntüleri atenüasyon düzeltmeli ve düzeltmesiz (NAC) olarak işlenir. İşleme sonucunda PET AC, PET NAC, kontrastla iyileştirilmiş BT (BT CE) görüntüler elde edilir ve depolanır.

### Standart Uptake Değeri (SUV)

Görsel değerlendirme ile birlikte, SUV ölçümleri rutinde ve klinik çalışmalarda yaygın olarak kullanılmaktadır. SUV ölçümü, vücut kitlesi (en yaygın), yağsız vücut kitlesi veya vücut yüzey alanına göre normalize edilebilen sayısal bir değerdir. PET AC görüntüsünde lezyonda tek voksel içindeki en yüksek tutulumu gösteren SUV<sub>maks</sub> değeridir. SUV değerinde minimal hata ve güvenilirlik için PET/BT cihaz kalite kontrollerinin yapılmış olması önemlidir. PET sistemlerinin kalite kontrol testleri ayrıntılı olarak yakın zamanda yayınlanan TNTD uygulama kılavuzunda yer almaktadır (69). Ayrıca, hasta verilerinin (doz, enjeksiyon saati, yaş, kg gibi) doğru girildiğinden emin olunmalıdır.

Ga-68 PSMA PET/BT'de SUV değerlerinin ve PSMA-TTV, TL-PSMA gibi volümetrik parametrelerin primer prostat tümörünün saptanmasında, GS ilişkisi ve tedavi yanıtında kullanımı, tedavi planlamadaki yeri, klinik gidişe ve hastalık yönetimine katkısı araştırma konuları arasındadır (55,58,62).

### Dokümantasyon ve Raporlama

a. Raporda hasta kimlik bilgileri (isim-soyad, doğum tarihi, protokol numarası) ve işlem tarihi belirtilmelidir.

b. Klinik bilgiler; klinik istem bilgisi-endikasyonu, patoloji bilgisi, tanısı, tedavileri, eşlik eden hastalıkları daha önceki ya da güncel diğer görüntülemeleri ve PSA düzeyleri kısa özet şeklinde rapor içeriğinde bulunmalıdır. Bilgiler hastaya ait anamnez formunda veya elektronik ortamda da daha geniş olarak kayıt altına alınmalıdır. Kayıtlar raporlamada büyük öneme sahip olduğu gibi, bu verilerin saklanması klinik çalışmalar için fayda sağlayacaktır.

c. Teknik detaylar; PET/BT görüntülemenin tarama alanı, BT protokolü, kontrast uygulaması, radyoaktivite dozu ve bölgesi, enjeksiyon zamanı, çekim zamanı, furosemid uygulaması ve zamanı gibi teknik detaylar raporda belirtilmelidir.

### Bulguların Tanımlanması

a. Raporda, hareket artefaktı, halo artefakt, atenüasyon düzeltme artefaktları varsa tanımlanmalıdır. PET AC ve PET NAC görüntüleri tek tek değerlendirilmelidir.

b. PSMA tutulumunun lokalizasyonu, yaygınlığı ve intensitesinin tanımlanması; İlk planda, prostat bölgesi-seminal veziküller, komşu organ ilişkileri, bölgesel ve uzak lenf nodları, akciğer, kemik-kemik iliği ve karaciğer yapıları 3 planda (transaksiyal, koronal ve sagittal) ve maksimum intensite projeksiyonu 3 boyutlu sine modunda (MIP) iş istasyonunda dikkatle değerlendirilmelidir. Fizyolojik tutulum alanları dışında, geri plandan ayırt edilebilir fokal aktivite tutulumları malign/patolojik tutulum açısından şüphe uyandırır. Yoğun fizyolojik tutulumlar nedeniyle iş istasyonunda renk skalası-parlaklık değiştirilerek tutulum alanları vizüel olarak daha doğru elde edilebilmektedir.

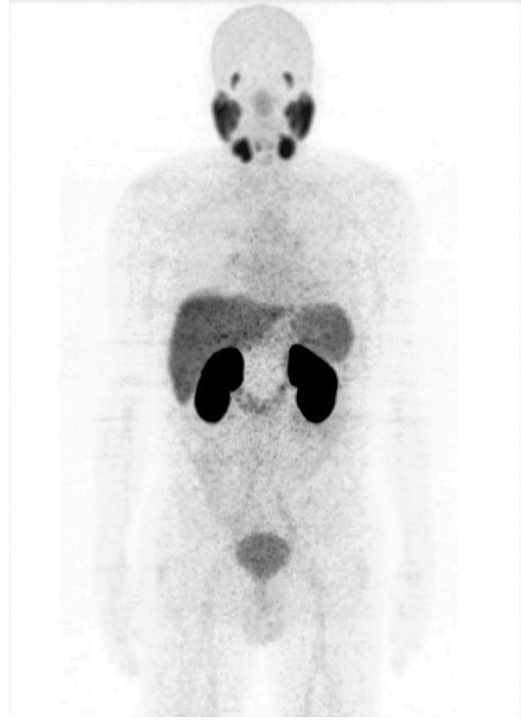
c. Aktivite tutulumu izlenen alana BT'de karşılık gelen anatomik lezyon veya lezyonlar lokalizasyon, şekil, boyut ve natür açısından (yumuşak doku, nodüler, kistik, heterojen dansite, hava veya sıvı dansitesi vs.) tanımlanmalıdır. Önemli bir diğer nokta ise, BT'de saptanan ancak, PSMA tutulumu izlenmeyen lezyonların tanımlanmasıdır. Bu lezyonlar benign patolojiler olabileceği gibi, olası prostat dışı ikincil maligniteler ya da PSMA ekspresyonu göstermeyen veya düşük olan PK (heterojenite, karaciğer metastazları veya nöroendokrin diferansiyasyon nedeniyle) açısından önemlidir. Özellikle, PK karaciğer metastazlarında PSMA ekspresyon kaybı ve yüksek geri plan aktivitesi görülmesi nedeniyle, karaciğer dikkatle değerlendirilmelidir. Raporunda bu bulgular belirtilmeli, ek tetkik-görüntüleme veya klinik korelasyonu önerilmelidir. Aktivite tutulumunun intensitesini değerlendirmede, semikantitatif sayısal değere (SUV) ilaveten, geri plana göre hafif, orta ya da yoğun şeklinde vizüel olarak değerlendirilmesi önerilir.

## Normal-fizyolojik Tutulumlar ve Tuzaklar

### a. Fizyolojik Tutulumlar;

Ga-68 PSMA lakrimal, submandibuler, sublingual ve parotis bezlerinde, karaciğer, dalak, ince barsak, kolon ve böbreklerde normal biyodağılım gösterir. Radyofarmasötik başlıca böbrekler ile ekskresyona uğramakla birlikte, bir miktar hepatobilier klerensi mevcuttur. Çöliak gangliyalarda düşük düzeyde Ga-68 PSMA tutulumu görülür.

PSMA ekspresyonu böbrek proksimal tubuluslarında yüksek düzeydedir ve Ga-68 PSMA böbrek korteksinde yüksek tutulum gösterir. Beyin parankiminde, immünohistokimyasal çalışmalar ile PSMA ekspresyonu gösterilmekle birlikte, PET görüntülemesinde PSMA molar kitlesi nedeniyle normal kan-beyin bariyerini geçemez (70) (Şekil 2).



**Şekil 2.** Ga-68 PSMA normal biyodağılımı. Elli altı yaşında prostat kanser tanılı hasta 180MBq Ga-68 PSMA enjeksiyonu sonrası maksimum intensite projeksiyonu (MIP)

Demirci ve ark. (71) yaptıkları retrospektif çalışmada, normal prostat bezinde (PK tanısı olmayan grupta) fizyolojik PSMA tutulumu için ortalama  $SUV_{maks}$  değerini  $5,5 \pm 1,5$  (3,5-8,33 aralığında) bulmuşlardır.

### b. Tuzaklar

#### -Yanlış Negatif;

-Fizyolojik tutulum alanlarına yakın küçük lezyonlar (mesane komşuluğu gibi)

-PSMA heterojenitesi, düşük ya da negatif PSMA ekspresyonu (PK'de  $<10\%$  PSMA negatif olabilir)

-Nöroendokrin diferansiyasyon ve özellikle karaciğer metastazları (dediferansiyasyon-PSMA ekspresyonunun azalması ve/veya yüksek fizyolojik karaciğer geri plan aktivitesi nedeniyle), bazı dens-sklerotik kemik metastazları

-Küçük lenf nodları ( $<5$  mm)

BT görüntülerinin dikkatle incelenmesi, tüm vücut görüntülemeye ek görüntülemelerin yapılması (geç görüntüleme ya da fizyolojik serum infüzyonu ve/veya furosemid uygulama gibi) ile birlikte, tamamlayıcı diğer görüntüleme tetkikleri veya klinik gereklilik halinde histopatolojik incelemesi önerilebilir.

**-Yanlış Pozitif;** PK dışında, olası yanlış pozitif Ga-68 PSMA tutulumlarının, anatomik korelasyon, Ga-68 PSMA tutulum paterni, hasta öyküsü, mevcut diğer hastalıkları ve klinik ile birlikte değerlendirilmesi gereklidir. PK kliniği ile uyumsuz patolojik tutulum varlığında, tedavi ve takip planını değiştirmesi söz konusu ise histopatolojik değerlendirme önerilmelidir.

Literatürde birçok benign durumlar/patolojilerde ve prostat dışı neovaskülarizasyon gösteren malign

tümörlerde Ga-68 PSMA tutulumu bildirilmiştir (72,73). Kemik ilişkili tutulumlar, benign-enfeksiyöz/enflamatuvar hadiseler, ostedejeneratif değişiklikler, bazı benign ve malign kemik-yumuşak doku tümörleri, santral ve periferik sinir sistemi benign-malign patolojileri, servikal, torakal ve abdominal bölge benign-malign hadiselerini içeren durumlar Tablo 3'te sunulmuştur. Ayrıca, çöliak ganglion tutulumunun, yanlışlıkla lenf nodu olarak okunmaması konusunda dikkatli olunmalıdır.

**Tablo 3. Prostat dışı PSMA tutulumu gösteren etiolojiler (72)**

	Enflamatuvar/enfeksiyöz süreçler	Benign tümörler	Malign tümörler	Kemik ilişkili durumlar
Santral ve periferik sinir sistemi	Nörosistiserkozis	Meningiom Schwannom Periferik sinir kılıf tm Nörofibroma	Gliom	
Servikal		Tiroit/paratiroit adenomu	Skuamöz hc ca Adenoid kistik ca Tiroit ca	
Toraks	Sarkoidoz Tüberküloz Antrakoz Berilyozis Buzlu cam/bronşektazi	Elastofibroma dorsi Timoma Jinekoma	Meme ca Akciger ca Mezotelyoma Timoma	
Abdomen	Post cerrahi enflamasyon Kc/dalak sarkoidozu Divertikülozis Anal fistül Seminal vezikül amiloidozu	Anjiyolipoma Kc/dalak hemanjiom Adrenal adenom Pankreas seröz Kistadenom	Hepatosellüler ca Kolanjiyokarsinom Renal hücreli ca Adrenokortikal ca Transizyonel hc ca GİST Pankreas ca Nöroendokrin tümör Mide adenokarsinom Mesane paragangliom Over ca Serviks ca Endometrium ca Vulva ca	
Kemik, yumuşak doku, vasküler	Nodüler fasiitis	Dermatofibrom Fibromatozis Dezmoid tümör İntramüsküler miksona Hemanjiyoperisitoma Anjiyolipom Nazal anjiyofibroma Akrokordon	Osteosarkom Ewing sarkom Lenfoma Melanoma Multipl miyeloma Malign sinir kılıfı tm Diğer yumuşak doku sarkomları	Osteomyelit Fraktür Paget Hemanjiyom Fibröz displazi Sakral yetmezlik Osteokondrom Osteodejeneratif Polisitemi vera Miyelodisplazi Sakral yetmezlik Fibröz osseos defekt

Üreter ve üretrada fizyolojik aktivite takıntısı - staz durumlarında eşlik eden BT görüntülerinden anatomik yapılar dikkatle incelenmeli, gerekirse geç çekimler alınmalıdır.

### Tamamlayıcı Bilgi

Raporda, hastaya ait güncel Ga-68 PSMA PET/BT incelemesi, varsa bir önceki inceleme-incelemeler ile karşılaştırılmalıdır. Raporda, PET bulguları ile BT bulguları birlikte bahsedilmeli ve yorumlanmalıdır.

### Tedavi Yanıtı Değerlendirme

PK'de tedavi (KT, RT, ADT ve Radyonüklit tedavi) yanıtı değerlendirmede Ga-68 PSMA PET/BT'nin standardizasyonu alanında çalışmalar halen devam etmektedir.

Ga-68 PSMA PET/BT ile tedavi yanıtı değerlendirme için, PSMA tutulum intensitesi-yaygınlığı, tedavi öncesi inceleme ile karşılaştırılarak yorumlanır. PSMA intensitesini değerlendirirken, anatomik değişiklikler de belirtilmelidir.

Preklinik çalışmalarda ADT başladıktan (örneğin; enzalutamid, abireteron) kısa süre sonra PSMA ekspresyonunu artırdığı gösterilmiştir (74,75). İnsanlarda az hasta sayısı ile az sayıda yapılan çalışmalarda enzalutamid başlanmasından çok kısa süre içinde (2-10 hf) PSMA ekspresyon artışı izlendiği ileri sürülmekle birlikte, net zaman bilinmemektedir (76,77). ADT'nin PSMA ekspresyonunu artırdığı hipotezi, düşük PSA düzeylerinde (<0,5 ng/mL) Ga-68 PSMA PET/BT'nin lezyon saptama hızını ve PSMA bazlı radyonüklit tedavilerin etkinliğini artırabileceği hipotezini de ortaya atmıştır. Lu-177 PSMA tedavisi ile birlikte kombine ADT'ne izin verilen faz 3 VISION çalışması devam etmektedir (NCT03511664).

PSMA bazlı radyonüklit tedavi sonrası yanıt değerlendirmede ise 'tümör sink effect' etkisi akılda bulundurulmalı ve tedavi öncesi - sonrası değerlendirilmede tedavi yanıtına sekonder, tümör yükünün belirgin azalması ile var olan küçük milimetrik tümör odaklarının görünür hale gelebileceği ve progresif hastalıkla ilişkili olmayabileceği bilinmelidir.

### Sonuç ve Yorumlama

- Bulgular normal ya da patolojik olarak tanımlanmalıdır.
- Muhtemel tanı verilmeli, gerekirse ayırıcı tanı önerisinde bulunulmalıdır. Ayırıcı tanı için klinik, radyolojik korelasyon, direk histopatolojik değerlendirme veya takip, klinik gereklilik

durumunda histopatolojik inceleme önerilebilir.

- Primer malign patoloji-PK ile ilgili patolojik bulgular (prostat bezi veya lojuna ait lokal bulgular, bölgesel/uzak lenf nodları, kemik ve diğer uzak organ metastazları) tanımlanmalıdır.
- Acil müdahale gerektirebilecek bulgu tespiti (örneğin; spinal kord kompresyon riski gibi) halinde raporda belirtilmesi ve hastanın hekimi ile direk iletişime geçilmesi gerekebilir.
- EANM/SNM ortak kılavuzunda, raporda verilebilirse PK TNM evrelemesinin verilmesi yönünde olumlu görüş belirtilmiştir. Buna dayanarak sonrasında PK moleküler görüntülemesinde standart değerlendirme (PROMISE) çalışması yayınlanmıştır. PK'nin moleküler görüntülemeye (PET/BT veya PET/MR) TNM sınıflaması (miTNM) ve genel raporlama standardizasyonu açısından kılavuz olabileceğini öne sürdükleri yöntemleri açıklamışlardır (78). Raporlama standartı, klinik çalışmalar ve rutin kullanım için önemli olup, bu konuda çalışmalara halen ihtiyaç vardır.

### Radyasyon Dozu Maruziyeti

Ga-68 PSMA PET/BT görüntülemeye hastanın maruz kaldığı radyasyon dozu, radyofarmasötik ve BT komponentinden kaynaklanmaktadır. BT komponentinden alınan doz seçilen protokole ve BT sistemine göre farklılık gösterir. Hastalık durumuna göre radyasyon maruziyetini en düşük düzeyde tutacak BT protokolü seçilmelidir. Günümüzde gelişen teknoloji sistemlerin radyasyon dozu maruziyetini önemli düzeyde azaltmaya izin vermektedir.

Ga-68 PSMA bileşikleri için ortalama efektif doz eşdeğeri  $2,0 \times 10^{-2}$  mSv/MBq ve 150 MBq aktivite uygulanmasında efektif radyasyon dozu ortalama 3 mSv düzeyindedir (18,19). BT çalışmasında ise, seçilen protokole göre (düşük doz ve/veya tanısal-yüksek doz BT) radyasyon dozu 1 ile 20 mSv aralığında değişir (1).

Görüntüleme protokolü her hasta bazında mevcut klinik soruya göre kişiselleştirilerek mümkün olan en düşük hasta dozları ile belirlenmelidir.

### PSMA Toksisitesi

PSMA-11, PSMA-617 ve PSMA-I&T için yapılan preklinik çalışmalarda kilogram başına verilen belli miktarlarda prekürsörlerin lokal ve sistemik etkileri takip edilmiş ve herhangi bir ters etki ve reaksiyona rastlanmadığı bildirilmiştir (1).



## Kaynaklar

- Fendler WP, Eiber M, Beheshti M, et al. <sup>68</sup>Ga-PSMA PET/CT: Joint EANM and SNMMI procedure guideline for prostate cancer imaging: version 1.0. *Eur J Nucl Med Mol Imaging* 2017;44:1014-1024.
- Mottet N, Bellmunt J, Briers E. et al. Members of the EAU-ESTRO-ESUR-SIOG Prostate Cancer Guidelines Panel. EAU-ESTRO-ESUR-SIOG Guidelines on Prostate Cancer. Edn. presented at the EAU Annual Congress Amsterdam 2020. 978-94-92671-07-3. Arnhem: EAU Guidelines Office; 2020.
- Trabulsi EJ, Rumble RB, Jadvar H, et al. Optimum Imaging Strategies for Advanced Prostate Cancer: ASCO Guideline. *J Clin Oncol* 2020;38:1963-1996.
- Ministry of Health, Public Health, General Directorate of Turkey Cancer Statistics 2015; Ankara, 2018. Available from: [hsgm.saglik.gov.tr](http://hsgm.saglik.gov.tr).
- Siegel RL, Sahar L, Portier KM, et al. Cancer death rates in US congressional districts. *CA Cancer J Clin* 2015;65:339-344.
- Bostwick DG. The pathology of early prostate cancer. *CA Cancer J Clin* 1989;39:376-393.
- Gleason DF. Classification of prostate carcinoma. *Cancer Chemother Rep* 1966;50:125-128.
- Gleason DF. Veterans Administration Cooperative Urological Research Group. 1977. Histologica grading and clinical staging of prostatic carcinoma. In: *Urologic pathology: The prostate*. editors Tannenbaum M: Lea & Febinger; Philadelphia. pp. 171-197.
- Epstein JI, Egevad L, Amin MB, Delahunt B, Srigley JR, Humphrey PA. The 2014 International Society of Urological Pathology (ISUP) Consensus Conference on Gleason Grading of Prostatic Carcinoma: Definition of grading patterns and proposal for a new grading system. *Am J Surg Pathol* 2016;40:244-252.
- Moch H, Humphrey PA, Ulbright TM, Reuter V. WHO classification of tumours of the urinary system and male genital organs. Lyon, France: International Agency for Research on Cancer; 2016.
- Horoszewicz JS, Kawinski E, Murphy GP. Monoclonal antibodies to a new antigenic marker in epithelial prostatic cells and serum of prostatic cancer patients. *Anticancer Res* 1987;7:927-935.
- Heston WD. Characterization and glutamyl preferring carboxypeptidase function of prostate specific membrane antigen: a novel folate hydrolase. *Urology* 1997;49(Suppl 3A):104-112.
- Silver DA, Pellicer I, Fair WR, Heston WD, Cordon-Cardo C. Prostate-specific membrane antigen expression in normal and malignant human tissues. *Clin Cancer Res* 1997;3:81-85.
- Hupe MC, Philippi C, Roth D, et al. Expression of prostate-specific membrane antigen (psma) on biopsies is an independent risk stratifier of prostate cancer patients at time of initial diagnosis. *Front Oncol* 2018;8:623.
- Bravaccini S, Puccetti M, Bocchini M, et al. PSMA expression: a potential ally for the pathologist in prostate cancer diagnosis. *Sci Rep* 2018;8:4254.
- Banerjee SR, Pullambhatla M, Byun Y, et al. <sup>68</sup>Ga-labeled inhibitors of prostate-specific membrane antigen (PSMA) for imaging prostate cancer. *J Med Chem* 2010;53:5333-5341.
- Eder M, Schafer M, Bauder-Wust U, et al. <sup>68</sup>Ga -complex lipophilicity and the targeting property of a urea-based PSMA inhibitor for PET imaging. *Bioconjug Chem* 2012;23:688-697.
- Afshar-Oromieh A, Hetzheim H, Kratochwil C, et al. The Theranostic PSMA ligand PSMA-617 in the diagnosis of prostate cancer by PET/CT: biodistribution in humans, radiation dosimetry, and first evaluation of tumor lesions. *J Nucl Med* 2015;56:1697-1705.
- Herrmann K, Bluemel C, Weineisen M, et al. Biodistribution and radiation dosimetry for a probe targeting prostate-specific membrane antigen for imaging and therapy. *J Nucl Med* 2015;56:855-861.
- National Comprehensive Cancer Network. NCCN Clinical Guidelines in Oncology. Prostate Cancer. Version 2.2020. 2020; [https://www.nccn.org/professionals/physician\\_gls/pdf/prostate.pdf](https://www.nccn.org/professionals/physician_gls/pdf/prostate.pdf)
- Perera M, Papa N, Roberts M, et al. Gallium-68 prostate-specific membrane antigen positron emission tomography in advanced prostate cancer: updated diagnostic utility, sensitivity, specificity, and distribution of prostate-specific membrane antigen-avid lesions: a systematic review and meta-analysis *Eur Urol* 2019;77:403-417.
- Radwan N, Phillips R, Ross A, et al. A phase II randomized trial of observation versus stereotactic ablative radiation for oligometastatic prostate cancer (ORIOLE). *BMC Cancer* 2017;17:453.
- Ost P, Reynders D, Decaestecker K, et al. Surveillance or metastasis-directed therapy for oligometastatic prostate cancer recurrence: a prospective, randomized, multicenter phase II trial. *J Clin Oncol* 2018;36:446-453. Published 2017, Jun 29.
- Yuan TC, Veeramani S, Lin MF. Neuroendocrine-like prostate cancer cells: neuroendocrine transdifferentiation of prostate adenocarcinoma cells. *Endocr Relat Cancer* 2007;14:531-547.
- Parimi V, Goyal R, Poropatich K, Yang XJ. Neuroendocrine differentiation of prostate cancer: a review. *Am J Clin Exp Urol* 2014;2:273-285.
- Eiber M, Maurer T, Souvatzoglou M, et al. Evaluation of hybrid (<sup>68</sup>Ga)-PSMA ligand PET/CT in 248 patients with biochemical recurrence after radical prostatectomy. *J Nucl Med*. 2015;56:668-674.
- Ceci F, Uprimny C, Nilica B, et al. (<sup>68</sup>Ga)-PSMA PET/CT for restaging recurrent prostate cancer: which factors are associated with PET/CT detection rate? *Eur J Nucl Med Mol Imaging* 2015;42:1284-1294.
- Afshar-Oromieh A, Avtzi E, Giesel FL, et al. The diagnostic value of PET/CT imaging with the (<sup>68</sup>Ga)-labelled PSMA

- ligand HBED-CC in the diagnosis of recurrent prostate cancer. *Eur J Nucl Med Mol Imaging* 2015;42:197-209.
29. Morigi JJ, Stricker PD, vanLeeuwen PJ, et al. Prospective comparison of 18F-Fluoromethylcholine versus 68Ga-PSMA PET/CT in prostate cancer patients Who have rising PSA after curative treatment and Are being considered for targeted therapy. *J Nucl Med* 2015;56:1185-1190.
  30. Verburg FA, Pfister D, Heidenreich A, et al. Extent of disease in recurrent prostate cancer determined by [(68)Ga]PSMA-HBED-CC PET/CT in relation to PSA levels, PSA doubling time and Gleason score. *Eur J Nucl Med Mol Imaging* 2016;43:397-403.
  31. Fendler WP, Calais J, Eiber M, et al. Assessment of 68Ga-PSMA-11 PET Accuracy in Localizing Recurrent Prostate Cancer: A Prospective Single-Arm Clinical Trial. *JAMA Oncol* 2019;5:856-863.
  32. Calais J, Fendler WP, Eiber M, et al. Impact of 68Ga-PSMA-11PET/CT on the management of prostate cancer patients with biochemical recurrence. *J Nucl Med* 2018;59:434-441.
  33. Sonni I, Eiber M, Fendler WP, et al. Impact of 68Ga-PSMA-11 PET/CT on staging and management of prostate cancer patients in various clinical settings: a prospective single center study. *J Nucl Med* 2020;61:1153-1160.
  34. Emmett L, van Leeuwen PJ, Nandurkar R, et al. Treatment Outcomes from (68)Ga-PSMA PET/CT-Informed Salvage Radiation Treatment in Men with Rising PSA After Radical Prostatectomy: Prognostic Value of a Negative PSMA PET. *J Nucl Med* 2017;58:1972-1976.
  35. Calais J, Czernin J, Fendler WP, et al. Randomized prospective phase III trial of 68Ga-PSMA-11 PET/CT molecular imaging for prostate cancer salvage radiotherapy planning [PSMA-SRT]. [published correction appears in *BMC Cancer* 2019;19:97 Published 2019 Jan 7.
  36. Farolfi A, Gafita A, Calais J, et al. <sup>68</sup>Ga-PSMA-11 Positron Emission Tomography Detects Residual Prostate Cancer after Prostatectomy in a Multicenter Retrospective Study. *J Urol* 2019;202:1174-1181.
  37. Deandreis D, Guarneri A, Ceci F, et al. <sup>68</sup>Ga-PSMA-11 PET/CT in recurrent hormone-sensitive prostate cancer (HSPC): a prospective single-centre study in patients eligible for salvage therapy. [published online ahead of print, 2020 Apr 20]. *Eur J Nucl Med Mol Imaging* 2020;10.1007/s00259-020-04809-8.
  38. Ost P, Reynders D, Decaestecker K, et al. Surveillance or metastasis-directed therapy for oligometastatic prostate cancer recurrence: a prospective, randomized, multicenter phase II trial. *J Clin Oncol* 2018;36:446-453.
  39. Pyka T, Okamoto S, Dahlbender M, et al. Comparison of bone scintigraphy and 68Ga-PSMA PET for skeletal staging in prostate cancer. *Eur J Nucl Med Mol Imaging* 2016;43:2114-21121.
  40. Maurer T, Gschwend JE, Rauscher I, et al. Diagnostic efficacy of (68) gallium-PSMA positron emission tomography compared to conventional imaging for lymph node staging of 130 consecutive patients with intermediate to high risk prostate cancer. *J Urol* 2016;195:1436-1443.
  41. Hijazi S, Meller B, Leitsmann C, et al. Pelvic lymph node dissection for nodal oligometastatic prostate cancer detected by 68Ga-PSMA-positron emission tomography/computerized tomography. *Prostate* 2015;75:1934-1940.
  42. Ferraro DA, Muehlematter UJ, Garcia Schöler HI, et al. (68)Ga-PSMA-11 PET has the potential to improve patient selection for extended pelvic lymph node dissection in intermediate to high-risk prostate cancer. *Eur J Nucl Med Mol Imaging* 2020;47:147-159.
  43. Öbek C, Doğanca T, Demirci E, et al. Members of Urooncology Association, Turkey. The accuracy of <sup>68</sup>Ga-PSMA PET/CT in primary lymph node staging in high-risk prostate cancer. *Eur J Nucl Med Mol Imaging* 2017;44:1806-1812.
  44. Dorff TB, Fanti S, Farolfi A, Reiter RE, Sadun TY, Sartor O. The evolving role of prostate-specific membrane antigen-based diagnostics and therapeutics in prostate cancer. *Am Soc Clin Oncol Educ Book* 2019;39:321-330.
  45. Calais J, Kishan AU, Cao M, et al. Potential Impact of Ga-PSMA-11 PET/CT on the planning of definitive radiation therapy for prostate cancer. *J Nucl Med* 2018;59:1714-1721.
  46. Schiller K, Devecka M, Maurer T, et al. Impact of Ga-PSMA-PET imaging on target volume definition and guidelines in radiation oncology-a patterns of failure analysis in patients with primary diagnosis of prostate cancer. *Radiat Oncol* 2018;13:36. <https://doi.org/10.1186/s13014-018-0977-2>.
  47. Roach PJ, Francis RL, Emmett L, et al. The Impact of (68)Ga-PSMA PET/CT on Management Intent in Prostate Cancer: Results of an Australian Prospective Multicenter Study. *J Nucl Med* 2018;59:82-88.
  48. Hofman MS, Lawrentschuk N, Francis RJ, et al. Prostate-specific membrane antigen PET-CT in patients with high-risk prostate cancer before curative-intent surgery or radiotherapy (proPSMA): a prospective, randomised, multicentre study. *Lancet* 2020;395:1208-1216.
  49. Weillbaeher KN, Guise TA, McCauley LK. Cancer to bone: a fatal attraction. *Nat Rev Cancer* 2011;11:411-425.
  50. Høilund-Carlsen PF, Hess S, Werner TJ, Alavi A. Cancer metastasizes to the bone marrow and not to the bone: time for a paradigm shift! *Eur J Nucl Med Mol Imaging* 2018;45:893-897.
  51. Ceci F, Fanti S. PSMA PET/CT imaging in prostate cancer: why and when. *Clin Transl Imaging* 2019:377-379.
  52. Kratochwil C, Fendler WP, Eiber M, et al. EANM procedure guidelines for radionuclide therapy with <sup>177</sup>Lu-labelled PSMA-ligands (<sup>177</sup>Lu-PSMA-RLT). *Eur J Nucl Med Mol Imaging* 2019;46:2536-2544.
  53. Le JD, Tan N, Sholyar E, et al. Multifocality and prostate cancer detection by Multiparametric magnetic resonance imaging: correlation with whole-mount histopathology. *Eur Urol* 2015;67:569-576.

54. Demirci E, Kabasakal L, Şahin OE, et al. Can SUVmax values of Ga-68-PSMA PET/CT scan predict the clinically significant prostate cancer? *Nucl Med Commun* 2019;40:86-91.
55. Lopcia E, Lughezzanib G, Castelloa A, et al. Prospective Evaluation of <sup>68</sup>Ga-labeled Prostate-specific Membrane Antigen Ligand Positron Emission Tomography/ Computed Tomography in Primary Prostate Cancer Diagnosis. *Eur Urol Focus* 2020;S2405-4569:30092-30094.
56. Scher HI, Morris MJ, Stadler WM, et al. Trial design and objectives for castration-resistant prostate cancer: updated recommendations from the Prostate Cancer Clinical Trials Working Group 3. *J Clin Oncol* 2016;34:1402-1418.
57. Schmuck S, von Klot CA, Henkenberens C, et al. Initial experience with volumetric <sup>68</sup>Ga-PSMA I&T PET/CT for assessment of whole-body tumor burden as a quantitative imaging biomarker in patients with prostate cancer. *J Nucl Med* 2017;58:1962-1968.
58. Seitz AK, Rauscher I, Haller B, et al. Preliminary results on response assessment using <sup>68</sup>Ga-HBEDCC-PSMA PET/CT in patients with metastatic prostate cancer undergoing docetaxel chemotherapy. *Eur J Nucl Med Mol Imaging* 2018;45:602-612.
59. Schmidkonz C, Cordes M, Schmidt D, et al. <sup>68</sup>Ga-PSMA-11 PET/CT-derived metabolic parameters for determination of whole-body tumor burden and treatment response in prostate cancer. *Eur J Nucl Med Mol Imaging* 2018;45:1862-1872.
60. Kuten J, Sarid D, Yossepowitch O, Mabjeesh NJ, Even-Sapir E. [<sup>68</sup>Ga]Ga-PSMA-11 PET/CT for monitoring response to treatment in metastatic prostate cancer: is there any added value over standard follow-up? *EJNMMI Res* 2019;9:84. Published 2019 Aug 29. doi:10.1186/s13550-019-0554-1.
61. Grubmüller B, Senn D, Kramer G, et al. Response assessment using <sup>68</sup>Ga-PSMA ligand PET in patients undergoing <sup>177</sup>Lu-PSMA radioligand therapy for metastatic castration-resistant prostate cancer. *Eur J Nucl Med Mol Imaging* 2019;46:1063-1072.
62. Grubmüller B, Rasul S, Baltzer P, et al. Response assessment using [<sup>68</sup>Ga]Ga-PSMA ligand PET in patients undergoing systemic therapy for metastatic castration-resistant prostate cancer. *Prostate* 2020;80:74-82.
63. Plouznikoff N, Artigas C, Sideris S, et al. Evaluation of PSMA expression changes on PET/CT before and after initiation of novel antiandrogen drugs (enzalutamide or abiraterone) in metastatic castration-resistant prostate cancer patients. *Ann Nucl Med* 2019;33:945-954.
64. Shaffer DR, Scher HI. Prostate cancer: a dynamic illness with shifting targets. *Lancet Oncol* 2003;4:407-414.
65. Wright Jr GL, Haley C, Beckett ML, Schellhammer PF. Expression of prostate-specific membrane antigen in normal, benign, and malignant prostate tissues. *Urol Oncol* 1995;1:18-28.
66. Murga JD, Moorji SM, Han AQ, Magargal WW, DiPippo VA, Olson WC. Synergistic co-targeting of prostate-specific membrane antigen and androgen receptor in prostate cancer. *Prostate* 2015;75:242-254.
67. Velikya I, <sup>68</sup>Ga-based radiopharmaceuticals: Production and application relationship molecules 2015;20:12913-12943.
68. Afshar-Oromieh A, Malcher A, Eder M, et al. PET imaging with a [<sup>68</sup>Ga]gallium-labelled PSMA ligand for the diagnosis of prostate cancer: biodistribution in humans and first evaluation of tumour lesions. *Eur J Nucl Med Mol Imaging* 2013;40:486-495.
69. Haciosmanoğlu T, Demir M, Toklu T, et al. Quality control and acceptance tests of positron emission tomography (PET) systems. *Nucl Med Semin* 2020;6:51-70.
70. Mhaweç-Fauceglia P, Zhang S, Terracciano L, et al. Prostate-specific membrane antigen (PSMA) protein expression in normal and neoplastic tissues and its sensitivity and specificity in prostate adenocarcinoma: an immunohistochemical study using multiple tumour tissue microarray technique. *Histopathology* 2007;50:472-483.
71. Demirci E, Sahin OE, Ocak M, Akovali B, Nematyazar J, Kabasakal L. Normal distribution pattern and physiological variants of <sup>68</sup>Ga-PSMA-11 PET/CT imaging. *Nucl Med Commun* 2016;37:1169-1179.
72. de Galiza Barbosa F, Queiroz MA, Nunes RF, et al. Nonprostatic diseases on PSMA PET imaging: a spectrum of benign and malignant findings. *Cancer Imaging* 2020;20:23. Published 2020 Mar 14.
73. Alçin G, Gündoğan C, Mutlu İN, Çermik TF. <sup>68</sup>Ga-prostate-specific membrane antigen-11 pet/ct incidental finding of a vestibular schwannoma. *Clin Nucl Med* 2019;44:883-885.
74. Evans MJ, Smith-Jones PM, Wongvipat J, et al. Noninvasive measurement of androgen receptor signaling with a positron-emitting radiopharmaceutical that targets prostate-specific membrane antigen. *Proc Natl Acad Sci U S A* 2011;108:9578-9582.
75. Kranzbühler B, Salemi S, Umbricht CA et al. Pharmacological upregulation of prostate-specific membrane antigen (PSMA) expression in prostate cancer cells. *Prostate* 2018;78:758-765.
76. Zukotynski KA, Valliant J, Bénard F, et al. Flare on serial prostate-specific membrane antigen-targeted <sup>18</sup>F-DCFPyL PET/CT examinations in castration resistant prostate cancer: first observations. *Clin Nucl Med* 2018;43:213-216.
77. Aggarwal R, Wei X, Kim W, et al. Heterogeneous flare in prostate-specific membrane antigen positron emission tomography tracer uptake with initiation of androgen pathway blockade in metastatic prostate cancer. *Eur Urol Oncol* 2018;1:78-82.
78. Eiber M, Herrmann K, Calais J, et al. Prostate Cancer Molecular Imaging Standardized Evaluation (PROMISE): Proposed mITNM Classification for the Interpretation of PSMA-Ligand PET/CT. *J Nucl Med* 2018;59:469-478.