

Pediyatrik Nöroblastom Hastalarında Görüntüleme Uygulama Kılavuzu

Imaging Guideline in Pediatric Neuroblastoma Patients

✉ Pınar Özgen Kıratlı¹, ✉ Bilge Volkan Salancı¹, ✉ Murat Nedim Gülaldı², ✉ Tamer Aksoy³, ✉ Pınar Pelin Özcan⁴, ✉ Esra Çiftçi⁵, ✉ Emel Ceylan Günay⁶

¹Hacettepe Üniversitesi Tıp Fakültesi, Nükleer Tıp Anabilim Dalı, Ankara, Türkiye

²Sağlık Bakanlığı Ankara Şehir Hastanesi, Nükleer Tıp Eğitim Kliniği, Ankara, Türkiye

³Sağlık Bilimleri Üniversitesi, İstanbul Eğitim Araştırma Hastanesi, Nükleer Tıp Kliniği, İstanbul, Türkiye

⁴Mersin Üniversitesi Tıp Fakültesi, Nükleer Tıp Anabilim Dalı, Mersin, Türkiye

⁵Sakarya Üniversitesi Tıp Fakültesi Eğitim ve Araştırma Hastanesi, Nükleer Tıp Kliniği, Sakarya, Türkiye

⁶İstinye Üniversitesi Tıp Fakültesi, Nükleer Tıp Anabilim Dalı, İstanbul, Türkiye

Öz

Bu görüntüleme kılavuzu, I-123 metaiodobenzilguanidin sintigrafisi başta olmak üzere, F-18 florodeoksiglukoz, F-18 Fenilalanin ve Ga-68 DOTA peptid gibi farklı pozitron emisyon tomografi/bilgisayarlı tomografi yöntemlerinin, pediyatrik nöroblastom hastalarında tanı, evreleme ve yeniden evreleme amacı ile kullanımını standardize etmek amacı ile yazılmıştır.

Anahtar Kelimeler: Nöroblastom, pediyatri, I-123 MIBG sintigrafisi, F-18 FDG, F-18 DOPA, Ga-68 DOTA peptid

Abstract

The aim of this procedure guideline is the standardization of I-123 metaiodobenzylguanidine scintigraphy, F-18 fluorodeoxyglucose, F-18 fluorophenylalanine, Ga-68 DOTA peptide positron emission tomography/computerized tomography imaging protocols in pediatric neuroblastoma patients.

Keywords: Neuroblastoma, pediatrics, I-123 MIBG scintigraphy, F-18 FDG, F-18 DOPA, Ga-68 Ga-68 DOTA peptide

Giriş

Nöroblastom, pediyatrik hasta grubunda en sık izlenen solid ektrakraniyal tümör olup, nükleer tıp tanıda, evrelemede, tedavide, tedavi yanıt değerlendirilmesinde ve uzun dönem takipte önemli rol oynamaktadır.

Nöroektodermal tümörler, sempatik sinir sisteminin köken aldığı primitif nöral krestten gelişirler. Nöroblastom malign nöroektodermal bir tümör olup, çocukluk çağının en sık izlenen ektrakraniyal solid tümördür. Hastalığın doğru evrelenmesi, prognoz ve tedavi açısından

önemlidir. Hastaların %80'i metastaz (evre 4) ile teşhis edildiğinden, hastalığın yaygınlığının değerlendirilmesi için tüm lezyonların doğru tanımlanması önem taşımaktadır (1).

I. Amaç

Bu kılavuzun amacı nöroblastom tanılı çocuklarda meta-iyodobenzilguanidin (MIBG) sintigrafisi uygulamaları yanı sıra yeni geliştirilen F-18- florodeoksiglukoz (FDG), F-18 DOPA ve Ga-68 DOTA peptidlerin rolü konusunda nükleer tıp hekimlerine yardımcı olmak ve bu tetkiklerin

Yazışma Adresi/Address for Correspondence

Pınar Özgen Kıratlı, Hacettepe Üniversitesi Tıp Fakültesi, Nükleer Tıp Anabilim Dalı, Ankara, Türkiye

E-posta: pkiratli@gmail.com **ORCID ID:** orcid.org/0000-0001-9341-6432

©Telif Hakkı 2020 Türkiye Nükleer Tıp Derneği / Nükleer Tıp Seminerleri, Galenos Yayınevi tarafından yayınlanmıştır.

endikasyonları, limitasyonları, görüntüleme protokolleri ve değerlendirilmesi ile ilgili bilgileri sunmaktır.

II. Genel Bilgiler ve Tanımlar

Nöroblastom tümör hücreleri norepinefrin transporter eksprese ederler, bu nedenle bir noradrenalin analogu olan MIBG bu hastalarda ideal bir tümör spesifik görüntüleme ajanıdır (2). MIBG, I-123 ya da I-131 işaretlenerek başta nöroblastom ve feokromasitoma olmak üzere nöroektodermal orijinli tümörlerin gama kameralarda görüntülenmesinde kullanılmaktadır. Ayrıca I-124 veya F-18 ile işaretlenerek meta-fuorobenzyguanidine (F-18 MFBG) veya F-18 floropropilbenzilguanidin (F-18 FPBG) olarak pozitron emisyon tomografi (PET)/bilgisayarlı tomografi (BT) ile görüntüleme yapılmaktadır.

MIBG sintigrafisinin nöroblastom tanısında özgüllüğü %100'e yaklaşmaktadır. Tetkikin lezyon bazında duyarlılığı %80, evreleme bazında ise %90-95 olarak bildirilmektedir (3). Ancak hastaların bir kısmında MIBG görüntüleme yetersiz olmakta ve yalancı negatif sonuçlar alınmaktadır.

Görüntüleme sistemlerindeki gelişmeler sonucu PET ve PET/BT nükleer tıp uygulamalarında önemli yer tutmaktadır. Bu süreçte pek çok PET radyofarmasötüğü de bu hasta grubunda I-123 MIBG'ye alternatif olarak geliştirilmiştir. Noradrenalin metabolizma ve reseptörlerini hedefleyen PET radyofarmasötikleri görüntüleme ajanı olarak kullanılmaktadır.

III. Endikasyonlar

Nöroblastom tanısı almış hastalarda işlevsel görüntüleme için endikasyonlar şunlardır (3,4):

1. Şüpheli nöroektoderm kökenli tümörlerin kanıtlanması
2. Hastalık evrelemesi
3. Tedavi planlanması
4. Tedavi yanıtını değerlendirme
5. Tedavi sonrası takip
6. Radyonüklid tedavi öncesi planlama

Görüntülerin değerlendirilmesinde hastanın önceki tıbbi hikayesi, geçirilmiş cerrahi, ve kemoradyoterapi bilgilerinin ayrıntısı bilinmelidir. Ayrıca, eğer varsa, eski radyonüklid görüntülemeleri ve BT ile manyetik rezonans görüntüleme (MR) gibi çalışmalarının da elde olunması önemlidir.

IV. Tanıda Kullanılan İşlevsel Görüntüleme Yöntemleri

1. MIBG

Enerjisinin 159 keV olması, elde edilen görüntülerin görüntü kalitesinin yüksek olması, görüntülemenin kısa sürede sonuçlanması ve daha düşük radyasyon dozu nedeniyle I-123 işaretli MIBG, I-131 MIBG'ye kıyasla çocuklarda tercih edilmektedir (5).

1.A. Hasta Hazırlığı

Çocuk ve ebeveynleri inceleme hakkında detaylı olarak bilgilendirilmelidir. Çocuğun kullanmakta olduğu ilaçlar öğrenilmeli; tiroit blokajı ve diğer ilaç etkileşimleri açıklanmalıdır. İyi bir hidrasyonun hastaların maruz kalacağı radyasyon dozunu azaltacağı unutulmamalıdır.

1.A.1. Enjeksiyona Hazırlık

MIBG enjeksiyonundan 60 dakika önce enjeksiyon yapılacak bölgeye lokal anestetik krem uygulanabilir.

1.A.2. Tiroit Blokajı

Çocuklarda erişkinlerden daha radyosensitif olan tiroit bezinin gereksiz yere radyasyona maruz kalmasını engellemek amacıyla uygulanır. Enjeksiyondan bir gün önce başlanır ve enjeksiyondan sonra I-123 MIBG için 1-2 gün, I-131 MIBG için 2-3 gün daha tiroit blokajına devam edilir. Çocuklarda yaşa göre önerilen tiroit blokajı şu şekildedir: 1 ay-3 yaş arası çocuklarda günde 32 mg potasyum iyodür, 3-13 yaş arası çocuklarda günde 65 mg daha büyük çocuklarda günde 130 mg'dır. Yenidoğanda, enjeksiyondan bir gün önce 16 mg potasyum iyodür uygulaması yeterli olmaktadır. Alternatif olarak perklorat ile de hızlı blokaj uygulanabilir.

1.A.3. İlaç Etkileşimleri

Pek çok ilaç MIBG'nin hücre içerisine alımını ve veziküllerde depolanmasını etkileyebilir (6). Bu nedenle hastanın kullanmakta olduğu ilaçlar sorgulanmalıdır. Fenoterol (Berotec), Salbutamol (Ventolin), Terbutalin (Bricanyl) ve Ksilometazolin (Otrivine) içeren nazal damla ve spreyler enjeksiyon ve görüntüleme öncesinde kesilmelidir.

Pediyatrik yaş grubunda nadiren kullanılmakla birlikte bazı kalp ilaçlarının da MIBG ile etkileşimi olduğu akıldta bulundurulmalıdır. Pediyatrik yaş grubunda kullanılıp, MIBG ile etkileşimde bulunan kalp ilaçları aşağıdadır:

- Kalsiyum kanal blokerleri: Nifedipin (Adalat), Nikardipin (Cardene), Amilodipin (Norvasc).

- Anjiyotensin konverting enzim inhibitörleri: Kaptopril (Kaptoril, Kapril), Enalapril (Enapril, Konveril).
- Adrenerjik reseptör blokerleri: Labetalol (Trandate),
- Amiodarone (Cordarone).
- Sodyum pompası inhibitörleri: Digoksin (Lanoxin).

1.B. Uygulama

1.B.1. Doz

I-123 için erişkindeki 400 MBq doz referans kabul edilerek, minimum 80 MBq olacak şekilde hastanın kilosuna göre dozun belirlenmesi önerilmektedir. I-131 MIBG için ise referans doz 80 MBq olacak şekilde hasta kilosuna göre doz ayarlanmalı ve minimum doz 35 MBq olarak belirlenmelidir.

1.B.2. Enjeksiyon

Periferik bir venden en az 5 dakikada yavaş infüzyon şeklinde uygulanmalıdır. Yavaş enjeksiyon yapıldığı takdirde bulantı, taşikardi, solgunluk ve karın ağrısı gibi yan etkiler nadir olarak izlenmektedir. Santral venöz kataterden MIBG vermektan kaçınılmalı, zorunlu hallerde ise enjeksiyonun çok daha yavaş yapılmasına özen gösterilmelidir.

1.B.3. Radyasyon güvenliği

Uygulanan radyoaktivite miktarı ve çocuğun yaşına bağlı olarak radyasyon dozu değişmektedir (7).

1.C. Görüntüleme

Genel olarak çocuklara uygun, rahat edebilecekleri bir atmosfer yaratılması, deneyimli teknisyen ve çalışanların varlığı ile anne-baba desteği çalışmaya kolaylaştırıcaktır. Bu şekilde genellikle sedasyona gerek kalmadığı görülmektedir. Ancak 1-3 yaş arası çocuklarda sedasyona gerek duyulabilmektedir. Sedasyon uygulaması gerektiği durumlarda hastanın pediatri doktorunun bilgilendirilmesi, ve anestezi desteği alınması önerilir.

1.C.1. Görüntüleme Zamanı

I-123 MIBG kullanıldığında görüntüleme enjeksiyondan 20-24 saat sonra yapılır. Dördüncü saat erken görüntüleme önerilmemektedir. Kırk sekiz saatten geç olmamak şartıyla bazı şüpheli bulguları olan hastalarda geç görüntüleme yapılabilir. Ancak 20-24 saat sonra yapılan tek foton emisyon bilgisayarlı tomografi (SPECT)/BT çalışması yeterli olmaktadır.

I-131 MIBG ile ise, görüntüleme 48 saat sonra yapılmakta ve 3. gün ya da sonrasında tekrarlanabilmektedir.

1.C.2. Görüntüleme Parametreleri

I-123 ile görüntüleme düşük enerjili, I-131 ile yüksek enerjili kolimatör seçilir. Ancak I-123 'ün küçük bir oranda (%3) yaydığı yüksek enerjili fotonlar görüntüleme saçılma veya septal penetrasyona neden olarak zemin aktivitede gürültü oluşturabilmektedir. Bu durumda orta enerji kolimatörlerin de kullanılması tanısız görüntüler oluşturabilmektedir.

En iyi görüntü kalitesi kamera hastaya en yakın durumda pozisyonlandığında elde edilmektedir. Dolayısıyla çocuk dedektöre mümkün olduğunca yaklaştırılarak görüntü alınır.

Görüntüleme için tüm vücut görüntüleme ile kranium, toraks, abdomen, pelvis, alt ve üst ekstremitelerden anterior, posterior spot görüntüler alınır. Görüntüleme dizler bitişik, ayak parmakları içe dönük ve ayak bilekleri görüntü alanına girecek şekilde yapılmalıdır. Kranium bölgesinden lateral görüntüleme yapmak da önerilmektedir.

Küçük çocuklarda spot görüntü alınması özellikle önerilir. Zira daha fazla sayım toplandığından hem rezolüsyon daha iyi olmak da, hem de suboptimal kalitedeki görüntülerin elde edilmesi durumunda görüntülerin tekrarlanabilmesi daha kolay olabilmektedir.

Statik Görüntüler: I-123 MIBG ile görüntüleme yapıldığında maksimum 10 dakikalık (baş-boyun, toraks, abdomen, pelvis için 500,000 sayım, ekstremiteler için 100,000 sayım) spot görüntüler alınmalıdır. Kafa bölgesi için 4 taraflı görüntü alınması özellikle küçük yaşta çocuklar için önerilmektedir.

I-131 MIBG ile görüntüleme yapıldığında >150,000 sayım olacak şekilde baş-boyun, toraks, abdomen, pelvis, üst ve alt ekstremitelerden spot görüntüler alınmalıdır.

İki mm'lik piksel boyutu için 256x256 matris ya da zoom uygulaması ile birlikte 128x128 matris seçilmelidir.

Tüm Vücut Görüntüleme: I-131 MIBG ile görüntüleme yapıldığında; 4 cm/dk hızla anterior ve posterior görüntüleme yapılmalıdır. I-123 MIBG ile görüntüleme yapıldığında 5 cm/dk hızla anterior ve posterior görüntüleme yapılmalıdır.

SPECT: MIBG tutulumunun net lokalizasyonunun belirlenmesi amacıyla, abdomende karaciğere ya da mesaneye yakın yerleşimli lezyonların değerlendirilmesinde SPECT ek katkı sağlamaktadır. SPECT'nin yararlılığı çocuğun çekim esnasındaki

durumuna (hareketine) ve mevcut kamera donanımının özelliklerine göre değişmektedir. SPECT görüntüleme: Yüz yirmi projeksiyon, 3 derece açısız örnekleme, devamlı ya da "step and shoot" modu kullanılarak, her bir görüntü 25-35 saniye olacak şekilde, 128x128 matriste gerçekleştirilmelidir.

SPECT/BT için her cihaz için farklı öneriler olmakla birlikte, mümkün olan en düşük radyasyon dozu için BT aküzyonun voltajı 80-100 kVp ve akım 10-40 mAs sağlanması ve sadece ilgili alanın görüntülenmesi önemlidir. SPECT/BT görüntüleme özellikle primer lezyon bölgesi için tanı ve nüks tespitinde planar görüntüleme negatif olsa dahi uygulanmalıdır.

1.C.3. Görüntü İşleme: Planar görüntüleme görüntü işleme gerekmemektedir. SPECT görüntüleme yapıldı ise, görüntü kalitesinin daha iyi olması nedeniyle, filtreli geri projeksiyon yerine iteratif rekonstrüksiyon tercih edilmelidir.

1.D. Opsiyonel Uygulamalar

MIBG'nin tümör tutulumu ile renal pelvisteki aktivite retansiyonunun ayırımının yapılması gerektiği durumlarda diüretik uygulaması ya da böbrek sınırlarının belirlenmesi amacıyla MAG3/DTPA'dan yararlanır. Mesane aktivitesi, pelvik nöroblastomlarda sorun yaratmamakla birlikte bazı olgularda mesanenin kateterize edilmesi gerekmektedir. Koopere çocuklarda görüntüleme öncesi miksiyon yaptırılması ile mesanenin boşaltılması sağlanmalıdır.

Radyofarmasötiğe ait fizyolojik barsak aktivitesi genellikle görüntü değerlendirmesinde soruna neden olmamaktadır. Ancak bazı yayınlarda 12 yaşından büyük çocuklarda enjeksiyon günü yatmadan önce 2400-4800 mg laksatif olarak magnezyum hidrosit içeren solüsyon verilebileceği bildirilmektedir (3). Yine de bu işlemin fizyolojik olmaması ve çocuk hastalarda uyum sıkıntısı yaratacağından zorunlu olmadıkça verilmesi önerilmemektedir.

1.E. Değerlendirme

MIBG sintigrafisini değerlendirirken aşağıdaki noktalar dikkate alınmalıdır:

- Hastanın klinik bilgisi,
- Eşlik eden semptomlar,
- Tutulum intensitesi (MIBG tutulumu hem benign, hem de malign tümörlerde izlenmektedir),
- Önceden yapılmış olan biyokimyasal, klinik ve morfolojik incelemelerle klinik korelasyon.

MIBG sintigrafisi değerlendirirken yanlış yoruma sebebiyet vermemek için normal biyodağılımın bilinmesi önemlidir (8). MIBG'nin değişik organlardaki tutulumu katekolamin ekskresyonu ve/veya adrenerjik inervasyona bağlıdır. İntravenöz enjeksiyonun ardından maddenin %50'si ilk 24 saatte idrarla atılır. Bu nedenle mesane ve üriner sistemde yoğun tutulum görülebilir. MIBG normal olarak karaciğer tarafından tutulur. Ayrıca dalak, akciğerler, tükrük bezleri, iskelet kası ve miyokartta MIBG tutulumu görülebilir. I-123 MIBG ile hastaların %75'inde normal adrenal bezler izlenebilir. I-131 MIBG ile hastaların %15'inde 48-72 saat görüntüleme adrenallerde düşük düzeyde tutulum izlenebilir. Değişken düzeyde nazal mukoza, safra kesesi, kolon ve uterusu MIBG tutulumu görülebilir. Bir yaş altındaki çocuklarda miyokartta yoğun tutulum izlenebilir. Serbest iyota bağlı sindirim sistemi ve yeteri kadar bloke edilmediyse tiroid bezinde tutulum görülebilir. Ekstremitelerde düşük düzeyde kas aktivitesi izlenebilir. Çocuklarda kahverengi yağ dokusu genelde simetrik olarak trapezius kası boyunca görülür ancak her iki akciğerin üst kesiminden diyaframa kadar vertebral kolon boyunca da kahverengi yağ dokusuna ait tutulum izlenebilir.

Yanlış Negatiflik Nedenleri: Lezyon boyutunun küçük olması, malign lezyonları maskeleyebilecek fizyolojik tutulumlar, ilaç etkileşimleri vb., tümör biyolojisi (tümörün histolojik olarak iyi diferensiyasyon nöroblastoma veya ganglionöromaya transforme olması), kemoradyoterapi sonrası tümörde nekroz gelişmesi yalancı negatif okumalara neden olabilir. Ayrıca bazen primer tümör MIBG avid iken metastazının negatif olması veya tersi de gözlenebilir ki, bu da tümör heterojenitesinden kaynaklanabilir. Bu durumda alternatif radyofarmasötiklerden yararlanmak uygun olacaktır.

Yanlış Pozitiflik Nedenleri: Artefaktlar, fizyolojik proseslerin neden olduğu tutulumlar, atelektazi, fizyolojik karaciğer heterojenitesi, fizyolojik bağırsak ve üriner aktivite, radyoterapiye bağlı değişiklikler, odaksal piyelonefrit, vasküler malformasyon, aksesuar dalak, adrenal apse, over torsiyonu, dublikasyon kisti, vb.

Primer tümör ve tümörün lenf nodu, karaciğer, kemik ve kemik iliği metastazlarında MIBG patolojik tutulumları izlenir. İskelet sistemindeki odaksal ya da difüz tutulumlar kemik iliği infiltrasyonu ve/veya kemik metastazlarını gösterir. Benign ve malign tümörlerde MIBG tutulum intensitesi aynı olabilir.

Hata Kaynakları: MIBG'nin fizyolojik biyodağılımı ve kinetiği hakkında yetersiz bilgiye sahip olunması yanı sıra

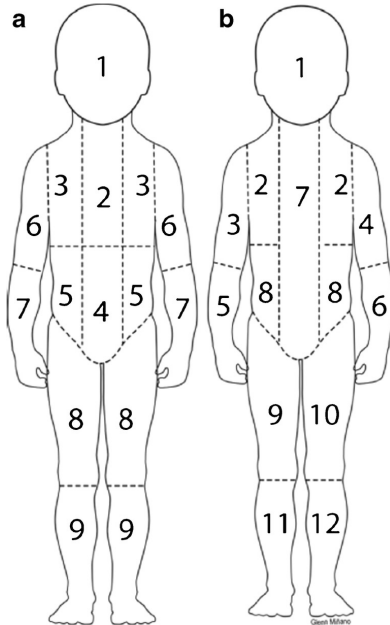
lezyonların sintigrafik rezolüsyon sınırının altında olması bulunmaktadır. Ayrıca yetersiz hasta hazırlığı (örn. görüntüleme öncesi mesanenin boşaltılmaması pelvik bölgenin doğru değerlendirilememesine neden olur), yoğun fizyolojik ya da patolojik tutulum odaklarına yakın yerleşimli olan lezyonlar da bu duruma neden olabilir.

MIBG tutulumu göstermeyen tümörler (örn. diferansiyasyonda değişiklik, nekroz, etkileşimde bulunan ilaçlar, granül yokluğu, vb.) hasta hareketi, fokal artmış fizyolojik tutulumlar (üriner sistem ya da bağırsak aktivitesi) ve kontaminasyon da değerlendirmede sorun yaşanmasına neden olmaktadır.

Skorlama Sistemi

Nöroblastoma hastalarında hastalık yaygınlığını objektif olarak belirleyebilmek için semikantitatif skorlama sistemleri geliştirilmiş ve kemoterapi ile sağkalım arasındaki ilişki çalışılmıştır. Halen geçerli olan ve kabul edilmiş iki uluslararası skorlama sistemi geliştirilmiştir (Şekil 1).

Curie skorlama sistemi, Childrens Oncology Group (COG) tarafından geliştirilmiş olup iskeleti 9 kompartmana bölmekte ve 10. kompartmanı da yumuşak dokuya ayırmaktadır (9) 0: Metastaz yok, 1: Her segment için tutulum, 2: Birden fazla segmentte tutulum, 3: Diffüz olarak segmentin %50'sinden fazla tutulum olarak belirlemiştir.



Şekil 1. a: Curie skorlama sistemi ve **b:** International Society of Pediatric Oncology Europe Neuroblastoma (SIOP-EN) skorlama sistemlerinin şematik gösterimi

International Society of Pediatric Oncology Europe Neuroblastoma (SIOP-EN), grubu, iskeleti 12 anatomik segmente ayırmaktadır (10). 0: Hiçbir segmentte tutulum yok, 1: Segmentte 1 lezyon, 2: Segmentte 2 lezyon, 3: Üç farklı lezyon, 4: Segmentin %50'sinden azının tutulum olması, 5: Segmentin %50-95'inin diffüz tutulumu, 6: Segmentin tamamının diffüz tutulumu olarak belirlenmiştir.

2. PET Ajanları

PET/BT, PET/MR tekniklerindeki ve radyofarmasötiklerdeki gelişmeler sonucu tutulum izlenen lezyonların ayrıntılı fonksiyonel ve anatomik karakterizasyonunu yapmak ve lezyonlardaki tutulumu kantifiye etmek mümkün olmaktadır. Bu teknikler tanısal doğruluğu artırmanın yanı sıra radyoterapi ve cerrahi girişimler için de ek bilgi vermektedir.

PET ile görüntülemenin gama kamera ile yapılan görüntülemelere göre daha hızlı olması hastaların daha az anestezi almasını veya daha kısa süre sedatize kalmasını sağlayacaktır.

2.A. F-18-Florodeoksiglukoz

F-18 FDG, glukoz analogu olup, çoğu tümörler, enfeksiyon ve enflamasyon gibi artmış glikoliz gösteren alanlarda tutulmaktadır. Nöroblastom için, MIBG kadar özgül olmayıp, ikinci sırada görüntüleme ajanıdır. Evrelemede, tedavi yanıt değerlendirmede, rezidüel hastalığı tedavi sonrası değişikliklerden ayırt etmede ve takipte kullanılabilir. En önemli kullanım alanı, tanı esnasında veya takipte MIBG tutulumu göstermeyen durumlardadır (11).

FDG aynı zamanda prognoz hakkında da bilgi vermektedir. İleri evre yaşlı hastalarda ve mycn amplifikasyonu olanlarda daha fazla FDG tutulumu olmaktadır. Ayrıca lezyon SUV_{maks} 'nin karaciğer SUV_{maks} 'ye olan oranı sağkalım hakkında bilgi vermektedir.

2.A.1 Hasta Hazırlığı

Hastalar enjeksiyona geldiklerinde kahverengi yağ dokusunda tutulum olmasına engel olmak için 30-60 dakika süreyle sıcak ortamda bekletilmeleri önem taşımaktadır. Hastaların en az 4 saat aç olmaları gerekir.

İlaç Etkileşimi

FDG uygulamalarında herhangi bir şekilde ilaç etkileşimi bildirilmemiştir. Sadece glukokortikoid kullanımı sonucu insülin direnci gelişmesine bağlı olarak radyofarmasötüğün biyodağılımı değişiklik gösterebilmektedir. Herhangi bir şekilde glukoz ve insülin

içeren intravenöz (İV) sıvının ve steroid uygulamasının FDG enjeksiyonundan 4-6 saat öncesinden kesilmesi önemlidir. Kan glukoz düzeyi kontrol edilmeli ve 130-150 mg/dL üzerinde olmamasına dikkat edilmelidir. Çocuklarda kan şekeri yüksekliğinin saptanması durumunda hastanın doktoru bilgilendirilmelidir.

2.A.2. Uygulama

Doz

Hastalara verilen doz 0,10-0,14 mCi/kg (3,7-5,2 MBq/kg), minimum 1,0 mCi (37 MBq) şekilde düzenlenmelidir (12). Hastaların tahmini olarak maruz kaldıkları radyasyon dozu 5,1 mSv olarak hesaplanmıştır. Görüntülemede çizgili kaslarda tutulum yaratma ihtimaline karşı çocukların tetkik öncesinde aşırı hareket ettikleri oyunların engellenmesi sağlanmalıdır.

Görüntüleme

Görüntülemede pediatrik hastaların alacağı radyasyon dozunu minimize edebilmek amacıyla BT dozlarının ayarlamasına dikkat edilmelidir.

PET/BT görüntüleme FDG enjeksiyonundan 1 saat sonra, hasta mesanesini boşalttıktan sonra yapılmalı, görüntü alanına kafa ve ekstremiteler dahil edilmelidir. Tuvalet eğitimi olmayan çocukların görüntüleme öncesinde bezlerinin değiştirilmesi, gerekirse mesanelerinin kateter ile boşaltılabileceği akılda bulundurulmalıdır.

Değerlendirme

FDG PET/BT değerlendirmesi yaparken çocuk hastalarda beyin, Waldeyer halkasındaki lenfoid dokular, kalp, karaciğer, dalak, bağırsak, mesane ve böbrek aktivitesi gibi normal fizyolojik dağılımın bilinmesi önemlidir (13). Kemik iliğinin fizyolojik tutulumu değişkenlik göstermektedir. Fizyolojik kemik iliği FDG tutulumu hastalık yokken de izlenebilmektedir. Bazen de kemik metastazları fizyolojik kemik iliği tutulumu varmış izlenimi verebilmektedir. Ayrıca GCSF kullanımı sitokin stimülasyonu sonrası yaygın kemik iliği tutulumuna neden olmaktadır. Bazı durumlarda yoğun beyin aktivitesi nedeniyle kraniyumdaki lezyonlar da net olarak değerlendirilemeyebilir.

Nöroblastom hastalarının çoğunda F-18 FDG, MIBG'ye göre daha az lezyon ve daha düşük düzeyde tutulum göstermektedir (14). Kullanım alanı MIBG negatif olan hastalardır, ancak bu değerlendirme sırasında da BT ve MR'den yararlanılmalıdır.

2.B. L-3,4-Dihidroksi-6-(F-18) Florofenilalanin

F-18 DOPA, işaretli DOPA analogu olup, dopamin, norepinefrin ve epinefrin katekolaminlerinin prekürsürüdür. F-18 DOPA'nın tümör hücrelerinde tutulum ve retansiyonu amino asit dekarboksilaz enzimine ve LAT-1 sistemine bağlıdır (15). Hali hazırda F-18 DOPA, katekolamin metabolizması hakkında bilgi vermesi nedeniyle, PET ajanları arasında I-123 MIBG'ye en uygun alternatiftir.

2.B.1. Hasta Hazırlığı

Hastalar çalışmanın 4 saat öncesinden itibaren aç ve iyi hidrate olmalıdırlar. Premedikasyon şartı olmamakla birlikte karbidopa (2 mg/kg, enjeksiyondan 1 saat önce) verilmesi konusunda öneriler bulunmaktadır. Bu normal pankreas ve renal korteksin aktivitesini azaltmaktadır. Monoamin oksidaz inhibitörleri karbidopa, entacapone, tolcapone ve brofaromin'in enjeksiyondan 48 saat önce alımı engellenmelidir.

Doz

Pediatrik hastaya verilecek doz konusunda kesin bir kural olmamakla birlikte, deneyimli merkezlerin verdiği doz, 2D görüntüleme yapılan cihazlarda 4 MBq/kg, 3D görüntüleme yapılan cihazlarda ise 3 MBq/kg, minimum 26 MBq olacak şekildedir. Damar yolunun enjeksiyon sonrası en az 20 mL %0,9 serum fizyolojik ile temizlenmesi önerilir.

Görüntüleme

Görüntüleme enjeksiyon sonrası 60-90 dakikada tüm vücut görüntüleme şeklinde yapılmalıdır. 3D modlu cihazlarda önerilen protokol yatak başına 3 dakikadır. Hastalar için uygun -doz azaltılmış- BT protokolünün de uygulanması önemlidir.

Değerlendirme

F-18 DOPA'nın normal biyodağılımı bazal ganglia, pankreas, adrenal bezlerdir. Ayrıca yoğun olarak safra yolları ve kesesinde, böbreklerde, üreter ve mesanede tutulum izlenmektedir. Daha düşük düzeyde karaciğer, miyokart, periferik kaslarda tutulum gözlenir. Pediatrik yaş grubunda epifiz plaklarında da düşük düzeyde fizyolojik tutulum izlenmekte olup, bulgunun metastatik tutulumdan ayırt edilmesi önemlidir.

Yanlış pozitif değerlendirme yoğun safra kanalı stazı nedeniyle karaciğerde bildirilmiştir (metastazı taklit eden lezyon). Fizyolojik olarak yoğun tutulum izlenen alanların (pankreas, safra kesesi, üriner sistem gibi) yakın komşuluğunda olan lezyonlar yanlış negatif olarak yorumlanabilmektedir. Yapılan bir çalışmada F-18 DOPA

PET/BT'nin I-123 MIBG'ye göre daha başarılı olduğu gösterilmiştir (16).

Radyasyon Güvenliği

Karbidopa premedikasyonu koruyucu olmakla birlikte mesane en yüksek düzeyde radyasyona maruz kalan organdır.

2.C. Ga-68 DOTA Peptid

Nöroblastom hücrelerinin %77-89'da somatostatin reseptörlerinin (SSTR) olduğu immünohistokimya çalışmaları ile gösterilmiştir. Farklı Ga-68 DOTA peptidlerinin yüksek SSTR afinitesi ile bağlandığı PET/BT görüntüleme ajanları bulunmaktadır. Şimdiye kadar yapılan sınırlı sayıda çalışmada Ga-68 DOTA peptid PET/BT'nin planar I-123 MIBG görüntülemelere göre evrelemede daha üstün olduğu gösterilmiştir. Hatta lezyon bazında Ga-68 DOTATOC PET/BT sensitivitesi %94,4 iken I-123 MIBG'ninki %76,9 bulunmuştur (15,16,17).

Ga-68 DOTA peptid PET/BT ile yüksek SSTR ekspresyonun izlenmesi bu hastaların peptid reseptörleri ile radyonüklid tedavi yapılabilmesi için de alternatif sağlamaktadır. Lu-177 DOTA-TATE PRRT'nin bu tedavi için uygunluğuna ait çalışmalar literatürde yer almaya başlamıştır. Bu tedavinin en önemli avantajlarından biri hastaların tedaviyi ayaktan alabilmeleri, Lugol ile premedikasyona ihtiyaç duyulmamasıdır.

İlaç Etkileşimleri

Herhangi bir ilaç etkileşimi bildirilmemiştir. Ancak kısa veya uzun etkili somatostatin analoglarının verilen tedavinin fizyolojik ve patolojik odaklarda biyodistribüsyonu değiştirme ihtimaline karşı, kısa etkili somatostatin analoglarının (somatostatin) 48 saat ve uzun etkililerin (lanreotid) 4 hafta öncesinden kesilmesi önerilmektedir.

Görüntüleme Protokolü

Görüntüleme enjeksiyondan 45-90 dakika (genelde 60 dakika) sonra tüm vücudu içerecek şekilde yapılmalıdır. BT protokolü hastaların ALARA prensibine göre en düşük düzeyde radyasyon alacağı şekilde ayarlanmalıdır.

Değerlendirme

Radyofarmasötüğün fizyolojik dağılımını bilmek görüntüleri değerlendirirken önem taşımaktadır (18). En fazla tutulum dalak, adrenal bez, böbrek ve hipofiz bezinde izlenirken; bunu karaciğer, tükrük bezi, tiroid ve bağırsak takip eder.

Patolojik lezyonlarda radyofarmasötik genelde yüksek lezyon/zemin aktivite tutulumu şeklindedir.

Beyin dokusunda fizyolojik tutulum olmaması nedeniyle beyindeki ve kranial kemik metastazlarını göstermede başarılıdır. Menenjiyomlarda içerdikleri somatostatin reseptörlerine bağlı yüksek tutulumlar saptanabilmesi nedeni ile beyin tutulumlarının MR ile doğrulanması önerilir.

Pankreatik unsinat proses, benign hemanjiyomlar, enflamatuar olaylar (aktive lenfositlerde somatostatin ekspresyonu olması nedeni ile reaktif lenf nodları, radyoterapi sonrası enflamatuar değişiklikler) osteoplastik aktivite (kemik kırığı sonrası), vertebral hemanjiyom, epifizyel büyüme plakları potansiyel yanlış değerlendirmeye neden olan durumlardandır.

Radyasyon Güvenliği

Ga-68 DOTA peptid tipleri SSTR alt tipleri için farklı afinite göstermektedir. Örneğin Ga-68 DOTA-TOC SSTR 5 ve Ga-68 DOTA-NOC SSTR 3 ve 5'e daha duyarlıdır. Ga-68'in yarı ömrü 68 dakika olup, 100 MBq için 2,1 mSv radyasyon vermektedir. Hedef organ dalak olup; ve ondan daha düşük olarak sırasıyla böbrek ve mesanedir. Hastaya verilen minimum doz 14 MBq'dır. Uygulanan radyoaktivite miktarı ve çocuğun yaşına bağlı olarak bu radyofarmasötik için de radyasyon dozu değişmektedir (7).

Hem I-123 MIBG hem de Ga-68 DOTA peptid görüntüleme teranostik tedavi uygulamalarına hasta seçiminde kullanılmaktadır. Bazı durumlarda tümör reseptörlerin içeriğinin heterojen olması halinde hem I-131 MIBG hem de Lu-177 DOTA peptid tedavisinin birlikte verilebileceği bildirilmiştir.

Kaynaklar

1. Young JL Jr, Ries LG, Silverberg E, Horm JW, Miller RW. Cancer incidence, survival, and mortality for children younger than age 15 years. *Cancer* 1986;58:598-602.
2. Nakajo M, Shapiro B, Copp J, et al. The normal and abnormal distribution of the adrenomedullary imaging agent m-I-123-iodobenzylguanidine (I-123 MIBG) in man: evaluation by scintigraphy. *J Nucl Med* 1983;24:672-682.
3. Shulkin BL, Shapiro B. Current concepts on the diagnostic use of MIBG in children. *J Nucl Med* 1998;39:679-688.
4. Leung A, Shapiro B, Hattner R, et al. Specificity of radioiodinated MIBG for neural crest tumors in childhood. *J Nucl Med* 1997;38:1352-1357.
5. Liu B, Zhuang H, Servaes S. Comparison of [123I] MIBG and [131I] MIBG for imaging of neuroblastoma and other neural crest tumors. *Q J Nucl Med Mol Imaging* 2013;57:21-28.
6. Solanki KK, Bomanji J, Moyes J, Mather SJ, Trainer PJ, Britton KE. A pharmacological guide to medicines

- which interfere with the biodistribution of radiolabelled meta-iodobenzylguanidine (MIBG) *Nucl Med Commun* 1992;13:513-521.
7. Lassmann M, Treves ST; EANM/SNMMI Paediatric Dosage Harmonization Working Group. Paediatric radiopharmaceutical administration: harmonization of the 2007 EANM paediatric dosage card (version 1.5.2008) and the 2010 North American consensus guidelines. *Eur J Nucl Med Mol Imaging* 2014;41:1036-1041.
 8. Bonnin F, Lumbroso J, Tenenbaum F, Hartmann O, Parmentier C. Refining interpretation of MIBG scans in children. *J Nucl Med* 1994;35:803-810.
 9. Yanik GA, Parisi MT, Shulkin BL, et al. Semiquantitative mIBG scoring as a prognostic indicator in patients with stage 4 neuroblastoma: a report from the Children's Oncology Group. *J Nucl Med* 2013;54:541-548.
 10. Lewington V, Lambert B, Poetschger U, et al. 123I-mIBG scintigraphy in neuroblastoma: development of a SIOPEN semi-quantitative reporting method by an international panel. *Eur J Nucl Med Mol Imaging* 2017;44:234-241.
 11. Shulkin BL, Hutchinson RJ, Castle VP, Yanik GA, Shapiro B, Sisson JC. Neuroblastoma: positron emission tomography with 2-[fluorine-18]-fluoro-2-deoxy-D-glucose compared with metaiodobenzylguanidine scintigraphy. *Radiology* 1996;199:743-750.
 12. Gelfand MJ, Parisi MT, Treves ST; Pediatric Nuclear Medicine Dose Reduction Workgroup. Pediatric radiopharmaceutical administered doses: 2010 North American consensus guidelines. *J Nucl Med* 2011;52:318-322.
 13. Shamas A, Lim R, Charron M. Pediatric FDG PET/CT: physiologic uptake, normal variants, and benign conditions. *Radiographics* 2009;29:1467-1486.
 14. Papathanasiou ND, Gaze MN, Sullivan K, et al. 18F-FDG PET/CT and 123I-metaiodobenzylguanidine imaging in high-risk neuroblastoma: diagnostic comparison and survival analysis. *J Nucl Med* 2011;52:519-525.
 15. Kong G, Hofman MS, Murray WK, et al. Initial experience with gallium-68 DOTA-octreotate PET/CT and peptide receptor radionuclide therapy for pediatric patients with refractory metastatic neuroblastoma. *J Pediatr Hematol Oncol* 2016;38:87-96.
 16. Jager PL, Chirakal R, Marriott CJ, Brouwers AH, Koopmans KP, Gulenchyn KY. 6-L-18F-fluorodihydroxyphenylalanine PET in neuroendocrine tumors: basic aspects and emerging clinical applications. *J Nucl Med* 2008;49:573-586.
 17. Gains JE, Bomanji JB, Fersht NL, et al. 177Lu-DOTATATE molecular radiotherapy for childhood neuroblastoma. *J Nucl Med* 2011;52:1041-1047.
 18. Hofman MS, Lau WF, Hicks RJ. Somatostatin receptor imaging with 68Ga DOTATATE PET/CT: Clinical utility, normal patterns, pearls, and pitfalls in interpretation. *Radiographics* 2015;35:500-516.