



# Meme Kanserinde Bekçi Lenf Düğümü Görüntülemesi ve Biyopsisi

## Sentinel Lymph Node Imaging and Biopsy in Breast Cancer

Emine Acar<sup>1</sup>, Ali Sevinç<sup>2</sup>, Recep Bekiş<sup>1</sup>

<sup>1</sup>Dokuz Eylül Üniversitesi Tıp Fakültesi, Nükleer Tıp Anabilim Dalı, İzmir, Türkiye

<sup>2</sup>Dokuz Eylül Üniversitesi Tıp Fakültesi, Genel Cerrahi Anabilim Dalı, İzmir, Türkiye

### Öz

Meme kanseri cerrahisi yapılacak hastalarda koltuk altı lenf düğümünün histolojik durumu önemlidir. Bekçi lenf düğümü biyopsisi adjuvan tedaviye rehberlik etmek için evreleme bilgilerini verir ve potansiyel aksiller hastalığın bölgesel kontrolünü sağlar. Klinik olarak lenf düğümü negatif, erken evre meme kanseri hastalarında lenfatik haritalama ve bekçi lenf düğümü biyopsisi standart olarak uygulanır. Bekçi lenf düğümü tümörün lenfatik drenajının ilk gittiği lenf düğümüdür. Bekçi lenf düğümü biyopsisi minimal invaziv, hızlı, güvenli ve morbiditeyi azaltan yöntemdir. Bu derlemenin amacı; meme kanserinde bekçi lenf düğümü görüntülemesi ve biyopsisinin araştırılmasıdır.

**Anahtar Kelimeler:** Meme kanseri, bekçi lenf düğümü görüntülemesi, bekçi lenf düğümü biyopsisi

### Abstract

The histological status of axillary lymph nodes is an important prognostic factor in patients receiving surgery for breast cancer. Sentinel lymph node biopsy provides staging information to guide adjuvant therapy and potentially local control of axillary disease. The lymphatic mapping technique and sentinel lymph node biopsy is the reference standard for staging the axilla in clinically lymph node negative early breast cancer patients. Sentinel lymph node is the first lymph node of the tumor's lymphatic drainage. Sentinel lymph node biopsy is a minimal invasive procedure which is fast, safe and it reduces the morbidity of axillary surgery. The purpose of this review to investigate the sentinel lymph node imaging and biopsy in breast cancer.

**Keywords:** Breast cancer, sentinel lymph node imaging, sentinel lymph node biopsy

### Giriş

Kadınlarda en sık görülen solid kanser meme kanseridir ve kanserden ölüm nedenleri arasında ikinci sıradadır. Erken tespit ve etkin tedavi ile meme kanserinde hastalığa bağlı ölüm oranı azalmaktadır. Meme kanserinde koltuk altı lenf düğümlerinin durumu en önemli prognostik faktörlerden biridir. Klinik olarak koltuk altı lenf düğümü metastazı olmayan erken evre hastalarda bekçi lenf düğümü biyopsisi (BLDB) rutin uygulamadır (1).

Bekçi lenf düğümü (BLD) prensibi; 1977'de Cabanas'ın solid malignitelerdeki tümör hücrelerinin

lenfatik kanalları izleyerek lenf düğümlerine metastaz yaptığını bildirmesine dayanır. Bu çalışma ile tümörden köken alan hücrelerin gittiği ilk lenf düğümü BLD olarak adlandırılmıştır (2). Daha sonra Morton ve ark.'nın melanomada bekçi lenf düğümü tespitinde izosülfan mavi boya kullanmasının ardından meme kanserinde de bu yöntemin kullanılabileceği düşünülerek bekçi lenf düğümü haritalaması yaygınlaşmaya başlamıştır (3). Sonrasında haritalama için mavi boyalar, radyonüklid maddeler ya da her ikisi birden kullanılmaya başlanmıştır. Bu teknikle birlikte gereksiz koltuk altı lenf düğümü diseksiyonundan (KLDD) ve komplikasyonlarından kaçınılmaktadır.

### Yazışma Adresi/Address for Correspondence

Dr. Recep Bekiş, Dokuz Eylül Üniversitesi Tıp Fakültesi, Nükleer Tıp Anabilim Dalı, İzmir, Türkiye

E-posta: recep.bekis@deu.edu.tr ORCID ID: orcid.org/0000-0002-8313-8974

©Telif Hakkı 2017 Türkiye Nükleer Tıp Derneği / Nükleer Tıp Seminerleri, Galenos Yayınevi tarafından yayınlanmıştır.

## Meme Kanserinde Cerrahi ve Hasta Seçimi

Meme kanseri tanısı alan kadınların yaklaşık %36'sına mastektomi ve KLDD yapılır. KLDD sırasındaki komplikasyonlar; seroma, lenfödem, parestezi, enfeksiyon, interkostal ve brakial sinir hasarına bağlı ağrı olarak sıralanabilir (4). BLDB, koltuk altı lenf düğümü diseksiyonu ile karşılaştırıldığında daha az komplikasyon oranı ve daha az hastanede kalış süresine neden olurken, yaşam kalitesinde de artış sağlar.

**Preoperatif aksiller değerlendirme:** Koltuk altı lenf düğümlerinin preoperatif değerlendirilmesi sonucunda klinik pozitif koltuk altı lenf düğümü olan hastalara KLDD yapılır ve klinik negatif koltuk altı lenf düğümü olan hastalara BLDB yapılır.

**Palpabl lenf düğümü:** Palpabl, büyümüş, sert lenf düğümü olan ve preoperatif biyopsi olmak istemeyen hastalara KLDD yapılır. Preoperatif biyopsi isteyen hastalara ise ince iğne aspirasyon biyopsisi (İİAB) veya tru-cut biyopsisi yapılarak lenf düğümü değerlendirilir. Biyopsi tanılı nodal tutulumu olan hastalara KLDD yapılır (5,6,7,8). Preoperatif biyopsinin metastatik hastalığı doğrulamadığı durumlarda BLD ile birlikte palpabl lenf düğümünün de çıkarılması yapılması gereken bir işlemdir.

**Görüntülemeye anormal lenf düğümü:** Klinik muayene suboptimal ise (obez hastalar) aksiller görüntülemeye faydalanabilir. Invaziv meme kanserinde aksiller ultrasonografi nonpalpabl lenf düğümlerinin tespit edilmesinde etkili bir metottur. Ancak ultrason değerlendirmenin etkinliğinin radyoloğun tecrübesine de bağlı olduğu unutulmamalıdır (9). Görüntülemeye anormal lenf düğümü saptanan hastalara İİAB veya tru-cut biyopsi yapılmalı ve eğer pozitif gelirse KLDD yapılmalıdır (10).

**Mastektomi planlanan duktal karsinoma *in situ* (DCIS)'lu hastalar:** Mastektomi spesmeninde invaziv kanser çıkma riski göz önüne alınarak mastektomi ile birlikte BLDB yapılmalıdır (11).

**BLDB kontrendikasyonları:** Klinik pozitif lenf düğümü varlığı ve enflamatuvar meme kanseri (T4d) BLDB için mutlak kontrendikasyonlardır ve bunlara KLDD yapılmalıdır. Lokal ileri meme kanserleri BLDB için relatif kontrendikasyondur. Büyük tümörlerde (T3) klinik ve radyolojik olarak aksillanın negatif olduğu biliniyorsa BLDB yapılabilir (12,13). Deri ve göğüs duvarı tutulumu olan tümörlerde ise (T4a-c) tıkalı ve/veya anormal subdermal lenfatikler nedeni ile yanlış negatif sonuç elde etme ihtimali yüksek olduğu için KLDD yapılmalıdır (14,15). Lokal ileri meme kanseri nedeni ile neoadjuvan kemoterapi alan hastalarda tedavi sonrasında BLDB açısından tekrar değerlendirme yapılmalıdır.

**Multisentrik hastalık:** Multisentrisite BLDB için bir kontrendikasyon değildir (16). Memenin lenfatik

drenajı ile ilgili yapılan çalışmalarda memenin tüm kadranlarının lenfatik drenajının aynı lenf düğümlerine olduğu gösterilmiştir (17,18). Multisentrik tümörü olan hastalarda subareolar ve intradermal (peritümöralden ziyade) olarak yapılan radyokolloid ve mavi boya enjeksiyonlarının BLD'yi doğru olarak gösterdiği bildirilmiştir (17,19,20,21). Bununla beraber multisentrik hastalarda BLD pozitifliğine unisentrik hastalara göre daha fazla rastlanmıştır.

**Benign hastalıklar sebebi ile meme ve aksiller bölgeye girişimler:** İki çalışmada; önceden meme biyopsisi yapılan hastalarda BLDB'nin güvenilir şekilde yapılabileceği gösterilmiştir (22,23). Bununla birlikte küçültme mamoplasti veya meme büyütme ameliyatı geçiren hastalarda bu durum net değildir. Büyük bir meme veya aksiller cerrahi geçiren hastalarda lenfatik drenaj kesilebilir veya yön değiştirebilir, ve bu da BLDB'nin yalancı negatiflik oranını artırır. Bu durumdaki hastalarda BLDB öncesinde lenfosintigrafi yapılarak lenfatik yolların değerlendirilmesi yapılmalıdır. BLD saptanırsa BLDB güvenle uygulanabilir (24,25).

**Meme kanseri nüksü ve önceden yapılmış aksiller işlemler:** Geçirilmiş aksiller cerrahi sonrası BLDB hakkında çok çalışma yoktur. Bununla beraber yayınlanan çalışmalarda BLDB veya KLDD sonrası başarılı şekilde yapılan BLDB hakkında bilgiler vardır (26,27,28,29,30).

**Erkek meme kanseri:** BLDB ile yayınlanmış çalışmaların büyük çoğunluğu kadın meme kanserleri ile ilgilidir. Ancak; erkek meme kanserleri ile ilgili yayınlanmış az sayıda çalışmada BLD saptama oranı %100 ve yalancı negatiflik oranı da %0 olarak bildirilmiştir (31). Erkek meme kanserlerinde de kadınlardakine benzer prensiplerle BLDB güvenli şekilde uygulanabilir.

**Hamilelik:** Hamile kadınlarda BLDB'den mavi boyanın fetüs üzerindeki potansiyel teratojenik etkisi (32,33) ve radyokolloidin güvenilirliği konusundaki çalışmaların yetersizliği nedeni ile kaçınmak en iyisidir. Eğer hamilelik esnasında aksiller cerrahi yapılması gerekiyor ise BLD için teratojenik olmayan dozda sadece radyokolloid madde kullanılarak yapılabileceğini bildiren sınırlı sayıda çalışma vardır (16).

**BLDB sonrası tedavi:** ACOSOG Z-0011 ve IBCSG 23-01 çalışmaları BLDB pozitifliği sonrasında aksillaya yaklaşımda bazı değişikliklere neden olmuştur.

## ACOSOG Z-0011 Kriterleri

### KLDD yapılmayacak hastalar:

- Klinik ve radyolojik olarak patolojik lenf düğümü olmayan,

- T1 veya T2 tümör,
- BLDB de 3'den az metastatik lenf düğümü varlığı,
- Tüm memeye ışınlama yapılması.

#### KLDD yapılacak hastalar:

- BLDB de 3 ve daha fazla lenf düğümü pozitifliği,
- Tüm memeye ışınlama yapılmasını istemeyen hastalar.

ACOSOG Z-0011 çalışmasında hastaların hepsi tüm meme ışınlanması ile tedavi edilmiştir. Ancak bu çalışma erken sonlandırılması, protokol ile uyumsuzluk ve yüksek oranda (%20) hastanın takipte kaybolması nedeni ile eleştirilmektedir. Ayrıca bu çalışmada hastalar BLD'de izole tümör hücreleri, mikrometastaz ve makrometastaz açısından da ayrı şekilde incelenmemiştir. Hastaların çoğu T1 tümör (%70) ve hormon reseptör pozitif (%85) hastalardan oluşmaktadır ve bu durum sağkalımın artmasına neden olmuş olabilir.

**IBCSG 23-01 çalışması:** Bu çalışmada 5 cm'den küçük tümörü olan ve BLD pozitif hastalar KLDD yapılan ve yapılmayan olmak üzere iki grupta incelenmiştir (34). Her iki grup arasında 5 yıllık hastaliksız sağkalım arasında farklılık bulunmamıştır.

ACOSOG Z-0011 ve IBCSG 23-01 çalışmalarında bir veya iki metastatik BLD olan hastalarda KLDD'den güvenle kaçınılabileceği gösterilmiştir. Bu iki çalışma sebebi ile Amerikan Klinik Onkoloji Derneği (ASCO), BLD pozitif olgulardaki KLDD yapılması (2005) önerisini üçten daha az BLD pozitifliği olan olgularda KLDD yapılmayabilir (2014) şeklinde değiştirmiştir (35).

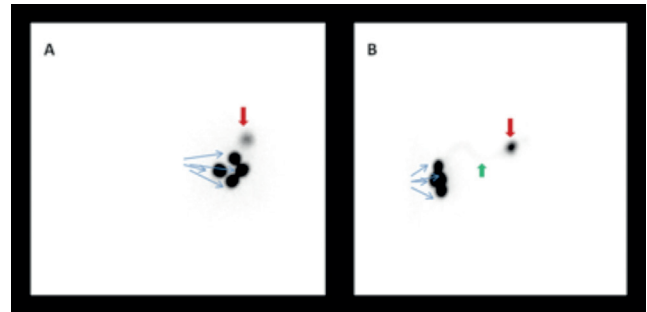
Son Uluslararası Kapsamlı Kanser Ağı Kılavuzu BLDB negatifse koltuk altı lenf düğümü diseksiyonu önermemektedir (36). Lenf düğümlerinde izlenen <2 mm tümör alanları mikrometastaz olarak tanımlanırken >2 mm tümör alanları makrometastaz olarak tanımlanmaktadır.

#### Bekçi Lenf Dügümü Görüntüleme

BLD görüntülemesinde kolloidal radyonüklid maddeler kullanılır. Enjeksiyon sayısı merkezden merkeze değişmekle birlikte 4 enjeksiyon optimal görüntüleme sağlar. Kolloid radyonüklid maddelerin yaklaşık 150-200 µCi, insülin enjekteründe 0,5-1,5 cc serum fizyolojikle dilüe edilmiş şekilde kullanılmaları önerilir. Radyonüklid madde enjeksiyonu peritümöral, perikaviter, intratümöral, subdermal, periareolar, subareolar, intradermal yapılabilir. Enjeksiyon sonrası gama kamerada 140 keV enerji pikinde, %15-20 pencere aralığında, düşük enerjili yüksek rezolüsyonlu

kolimatörde dinamik, anterior ve lateral görüntüler alınarak BLD'nin yeri görüntülenir (Şekil 1). Gerekli görüldüğü takdirde Tc-99m ile ya da uzun yarı ömürlü kaynaklarla vücut konturlama yapılabilir. Tek foton emisyon tomografisi (SPECT) görüntüleme yapılacaksa 20-25 saniye/görüntü, 3 derece açılı, 128x128 matris uygulanabilir. SPECT sonrası iteratif rekonstrüksiyon kullanılması uygundur. Görüntülerin ardından BLD'nin olası yerine gama prob ile deri üzerine işaretleme yapılır. Operasyon sırasında gama prob kullanılarak BLD'nin yeri tam olarak tespit edilip çıkartılır. Peritümöral enjeksiyonlar koltuk altında olmayan lenf düğümlerini daha yüksek oranda gösterirken, intradermal ve periareolar enjeksiyonlar koltuk altı lenf düğümlerini diğer tetkiklere göre daha iyi gösterir (37). Enjeksiyon tekniklerin karşılaştırıldığı 59 hastalık bir çalışmada; 16 hastaya peritümöral veya perikaviter, 8 hastaya intratümöral, 35 hastaya ise kombine enjeksiyon (peritümöral veya perikaviter + intradermal) yapılmıştır. Peritümöral veya perikaviter enjeksiyon ile BLD saptama başarısı %75, intratümöral enjeksiyon ile %75, kombine enjeksiyon ile ise %91 olarak bulunmuştur. İstatistiksel olarak enjeksiyon teknikleri arasında anlamlı bir fark bulunmazken kombine yöntemin diğer iki yöntem göre daha fazla BLD'yi saptadığı bildirilmiştir (37).

Diğer çok kullanılan BLD görüntüleme ajanı da mavi boyadır. Enjeksiyondan sonra lokal proteinlere özellikle albumine bağlı olarak taşınmaktadır. BLD'ye taşınırken lenfatik kanallar da boyanır. Genellikle %1'lik çözeltileri kullanılır. Operasyon odasında hasta uyuduktan sonra uygulanır. Cerrah 3-5 mL mavi boyayı tümör çevresine veya subareolar bölgeye intraparankimal olarak uygular (Resim 1, 2). Boyanın tümör içerisine (lenfatikler tümör

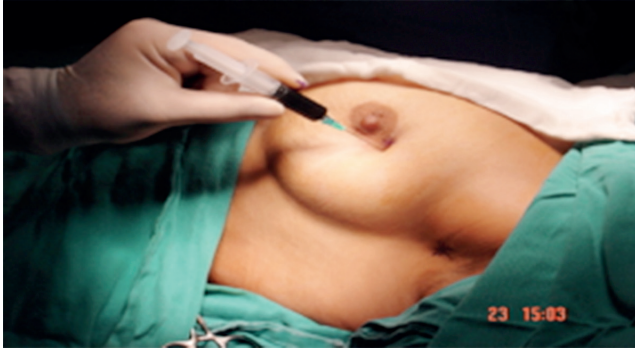

**Şekil 1.** Sol memede kitle izlenen 33 yaşındaki kadın hastada sol periareoalar alana 4 adet 200 mikroCruie Tc-99m nanokolloidin intradermal enjeksiyonu (mavi oklar) sonrası erken statik görüntülerde anterior (A) ve sol lateral (B) görüntülerde sol koltuk altı ile uyumlu alanda bir adet bekçi lenf düğümüne ait aktivite tutulumu (kırmızı ok) izlenmektedir. Ayrıca sol lateral görüntüde (B) lenfatik kanal da izlenmektedir (yeşil ok)

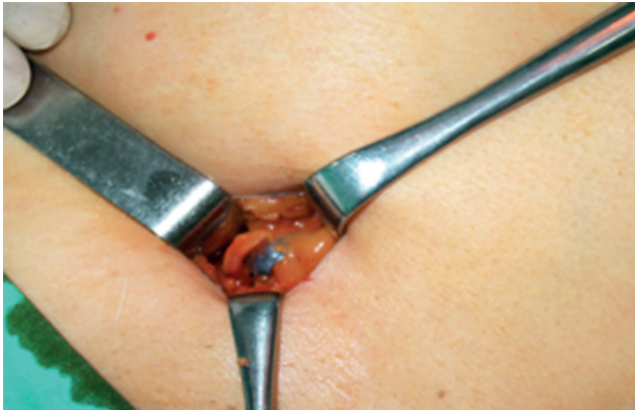tarafından tıkanmıştır), biyopsi sonrası oluşan seroma kavitesine (seroma içerisinde lenfatik kanal yoktur) enjekte edilmemesi önemlidir. Bu hatalar tekniğin başarısız olmasına sebep olur. Boyanın lenfatikler içerisinde yayılması için 5 dakika meme masajı yapılır.

Mavi boya ve radyoizotop görüntüleme ile yapılan bir çalışmada BLD tespiti açısından iki çalışma arasında bir fark izlenmemiştir (38). Ancak mavi boya yapılan hastalarda izlenen komplikasyonlar radyoizotop görüntülemeye izlenmediği için radyoizotop görüntüleme daha tercih edilir bir yöntemdir. Mavi boya ve radyoizotop görüntüleme ile sadece radyoizotop görüntülemenin karşılaştırıldığı bir çalışmada ise; iki yöntemin birlikte kullanılmasının sadece radyoizotop görüntülemeye göre istatistiksel olarak daha fazla BLD tespit ettiği bildirilmiştir (39).

Mavi boya komplikasyonları; alerjik reaksiyonlar, anafilaksi, deride kızarıklık, ürtiker, deride geçici veya kalıcı iz, deri ve yağ nekrozu, pulse oksimetrede düşük oksijen basıncı ölçümü, hipotansiyon olarak sıralanabilir. Alerjik reaksiyonların görülme sıklığı %0,5-2,7 arasında değişmektedir (40). Derinde yerleşmiş bekçi lenf düğümlerini mavi boya ile görüntülemek veya bu lenf düğümünü tespit edip çıkarmak zor olabilmekte,



**Resim 1.** Mavi boya cerrahiden 10 dakika önce 3-5 mL mavi boya tümör çevresine veya subareolar bölgeye uygulanır

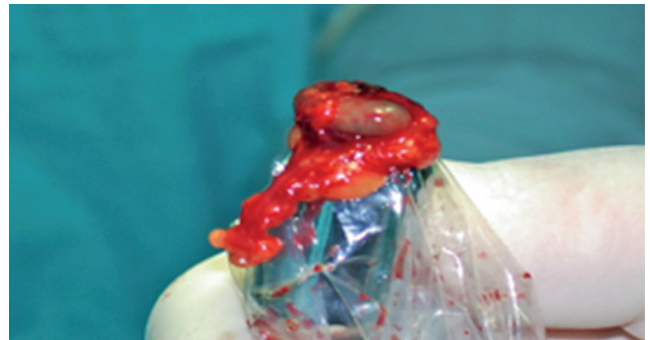

**Resim 2.** Mavi boya sonrası bekçi lenf düğümünün görünümü

deneyim gerektirebilmektedir. Ayrıca mavi boyanın lenfatik kanallardan hızlı geçişi nedeniyle cerrahın hızlı çalışması gerekir, hızlı geçiş nedeniyle çıkarılan BLD dışı lenf düğümlerinin sayısı artabilir, koltuk altı dışındaki bekçi lenf düğümleri saptanmayabilir (1).

BLD %94 oranında seviye 1 düzeyindedir. Klavipektoral fasyanın hemen altındaki lateral torasik ven ve 3. intercostal sinirin lateral dalı sentinel lenf noduna ulaşmayı kolaylaştırır. Fasya açıldıktan sonra meme kuyruğuna doğru uzanan lateral torasik ven bulunur ve sinirin veni çaprazladığı yerde BLD'yi çoğunlukla bulmak mümkündür. Bu diseksiyon sırasında mavi boya kullanılmışsa titiz bir hemostaz sağlanarak mavi boya ile boyanmış lenfatikler izlenerek BLD'ye ulaşılabilir. Radyokolloid kullanıldığında ise gamma dedektör ile tekrar BLD derinliği ve yerleşim yeri kontrol edilmelidir. BLD her iki yöntemde de birden fazla olabilir. Mavi boya tutmuş veya radyoaktivitesi yüksek lenf düğümleri (genellikle 2-3 tanedir) eksize edilmelidir. BLD eksize edildikten sonra mavi boya yönteminde aksilla palpe edilerek patolojik lenf düğümlerinin olup olmadığı araştırılmalıdır. Radyokolloid yönteminde ise çıkarılan lenf düğümündeki radyoaktivite doğrulanmalı ve mutlaka rezidüel radyoaktivite kontrol edilerek başka lokalizasyonlarda da radyoaktivite var olup olmadığı araştırılmalı ve BLD'nin tam olarak çıkarıldığından emin olunmalıdır (Resim 3). Eğer yüksek radyoaktivite saptanıyorsa buna neden olan diğer lenf düğümleri de eksize edilmelidir.

Sekiz bin elli dokuz hastayı içeren BLDB ile yapılan 69 çalışmanın derlemesinde BLD'nin %95 hastada %7,3'lük yalancı negatiflik oranı ile tespit edildiği bildirilmiştir (41,42). Mavi boya ve radyokolloidin birlikte kullanılmasının tek başına boya kullanılan tekniğe göre BLD'nin saptanmasında daha düşük yalancı negatiflik oranı ile birlikte daha yüksek başarı sağladığı gösterilmiştir.



**Resim 3.** Çıkarılan lenf düğümündeki radyoaktivitenin dedektör ile doğrulanması



Bin dört yüz hastayı içeren bizim serimizde ise BLD %98 hastada %5'lik yalancı negatiflik oranı ile tespit edildi. Mavi boya 128 olguda, radyokolloid 1089 olguda, kombine teknik ise 183 olguda uygulandı. Mavi boya kullanımı sonucunda oluşabilecek komplikasyonlardan kaçınmak için kliniğimizde BLDB'yi sadece radyokolloid madde kullanarak gerçekleştirmekteyiz.

Çalışmalarda BLDB'de yalancı negatiflik oranı %5-10 arasında bildirilmiştir. Bu orandaki değişiklikler prosedürü gerçekleştiren cerrahın tecrübesine bağlıdır (43,44). Başlangıçta yalancı negatiflik nedeni ile aksiller nüksün artacağı düşünülürken NSABP B-32 çalışmasında sentinel lenf nodu biyopsisi sonrası aksiller nüks %0,7 olarak bulunurken KLDD sonrası nüks %0,4 olarak bulunmuştur (45). Benzer sonuçlar Veronesi'nin çalışmasında da bildirilmiştir (46). Çalışmalardaki düşük nüks oranları adjuvan kemoterapi veya radyoterapinin rezidüel hastalığı yok etmesine bağlı olarak oluşmuş olabilir. NSABP-04 çalışmasında ise adjuvan tedavi almayan hastalarda nüks oranı %20 olarak bildirilmiştir (47).

Genellikle radyonüklid görüntüleme ile gama kamerada planar görüntü alınır, ancak BLD'ler bazen beklenmedik ya da her zamankinden farklı alanlarda ortaya çıkabilir. Bazen de yapılan enjeksiyonla iz düşümlerinin aynı olması nedeniyle BLD'nin planar görüntülerle tespiti zorlaşabilir. Bu gibi seçilmiş durumlarda SPECT ya da SPECT/BT ile alınmış görüntüler anatomik lokalizasyon konusunda cerraha yol gösterici olabilir (48).

### **Erken Evre Tümörlerde Bekçi Lenf Dügümü Pozitif Hasta Grubu**

BLD/dügümleri metastatik geldiğinde önerilen yaklaşım koltuk altı lenf düğümlerinin diseksiyonudur. Ancak erken evre tümörlerde son zamanda literatürde bu konu tartışmalıdır.

T1, T2 tümörü olan 2 veya daha az BLD'sinde mikro veya makrometastaz izlenen hastalarda koltuk altı lenf düğümleri diseksiyonu yapmamayı, 2'den fazla lenf düğümünde metastaz varsa koltuk altı lenf düğümü diseksiyonu yapmayı öneren çalışmalar mevcuttur. İki veya daha az BLD'sinde metastaz izlenen hastaların %61,6'sında koltuk altı lenf düğümlerinde (non-sentinel lenf düğümleri) metastaz olmadığı, hastaların aşırı tedavi edildiği ve koltuk altı lenf düğümleri diseksiyonu komplikasyonlarına maruz kaldığı bildirilmiştir (49).

T1 ve T2 tümörü ve BLD metastazı olan, 130,575 hastanın 26,870'ine sadece BLDB (%27'si mikrometastaz,

%73'ü makro metastaz), 103,705'ine ise KLDD (%12'si mikrometastaz, %88'i makrometastaz) yapılan, BLDB ve KLDD'yi karşılaştıran bir meta-analizde hastaların ortalama yaşam süresinde ve hastalığın bölgesel yineleme olasılığında anlamlı bir farklılık izlenmemiştir. Ancak KLDD yapılan hastalarda daha fazla enfeksiyon, seroma ve lenfödem izlenmiştir (4). Bu çalışma sonuçlarına göre erken evre hastalıkta BLDB pozitif bile olsa KLDD yapmamak bir seçim olabilir, çünkü hastaların yaşam süresi ve bölgesel yineleme olasılığını değiştirmeyip morbiditesini arttırmaktadır.

### **Neoadjuvan Kemoterapi Sonrası BLD Görüntüleme**

Lokal ileri hastalıkta neoadjuvan kemoterapi ya da hormonoterapinin sağkalıma belirgin katkısı vardır. Ayrıca lokal ileri hastalıkta koltuk altı lenf düğümü durumu en önemli prognostik faktördür. Bu nedenle koltuk altı lenf düğümü metastazı varlığı veya yokluğunu bilmek çok önemlidir. Klinik olarak NO hastalıkta neoadjuvan kemoterapi sonrası BLDB yalancı negatifliği artış göstermektedir ve bu oran %0-20 arasında değişmektedir (50). Neoadjuvan kemoterapi sonrası diğer olumsuz durum ise lenfatik kanalların fibrozisine bağlı BLD'nin görüntülenme olasılığının %84-93'lere kadar düşmesidir. Literatürde bazı çalışmalarda lokal ileri hastalıkta neoadjuvan tedavi öncesi BLD haritalaması yapılması ile BLD görüntüleme olasılığının %99-100'lere çıkartılabileceği ve ardından biyopsi veya diseksiyon yapılabileceği önerilmektedir (51). Bu durum tedavi sonrası oluşabilecek lenf düğümünün hiç görüntülenmemesini veya yalancı pozitifliği ortadan kaldırabilir.

BLD metastazı biyopsi ile doğrulanmış T1-T4 tümörü olan 195 hastada yapılan bir çalışmada, neoadjuvan kemoterapi sonrası lenf düğümlerinin 1/3'ünün histopatolojik olarak tedaviye tam yanıt verdiği tespit edilmiştir (52).

Neoadjuvan kemoterapi sonrasında mavi boya ve radyoizotop görüntüleme ile sadece radyoizotop görüntüleme karşılaştırıldığında BLD tespitinde kombine tetkik ve sadece radyoizotop görüntüleme arasında anlamlı bir fark izlenmemiştir (37). Bu hasta grubunda mavi boya ek katkı sağlamamaktadır.

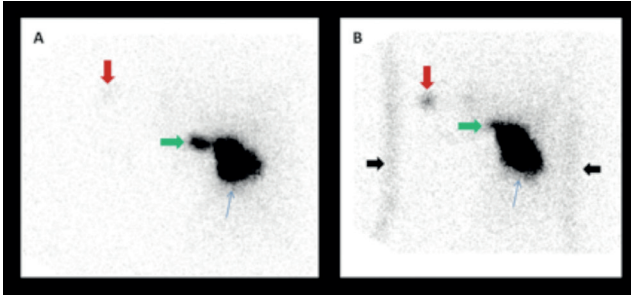
### **Geçirilmiş Cerrahi/Radyoterapi Sonrası veya Yineleyen Hastalıkta BLD Görüntüleme**

Meme lezyonlarına yapılan BLD görüntülemeye bekçi lenf düğümlerinin çok büyük oranda aynı taraftaki koltuk

altında görüntülediğini biliyoruz. Ancak daha önce meme kanseri nedeniyle opere edilmiş ya da tedavi almış hastalarda yeni, normal olmayan ya da alternatif lenfatik akım gelişebilir (karşı koltuk altı, internal mammarian, periklavikular) (53). Bu nedenle bu hastalara yapılacak olan BLD örnekleme büyük önem taşımaktadır. Karşı koltuk altı lenf düğümü metastazı hiç tedavi almamış hastada uzak metastaz olarak sayılırken, opere olmuş ya da tedavi almış hastada lenfatik akımın değişmesi nedeniyle lokal hastalık olarak değerlendirilmelidir.

Moosdorff ve ark.'nın yaptığı sistemik derlemede tanı anında meme kanserinin karşı koltuk altı drenajı %0-2 oranında izlenirken, geçirilmiş cerrahi veya radyoterapi öyküsü sonrası %14,7 karşı koltuk altı drenajı izlenmektedir. Karşı koltuk altı drenajı gelişen hastalarda yaşam süresi aynı taraf koltuk altı metastazına göre daha kısa olarak izlenmektedir (54).

Elli sekiz yaşında lumpektomi, koltuk altı lenf düğümleri diseksiyonu, ardından kemoradyoterapi ve hormonoterapi uygulanan kadın hastada aynı memede yeni lezyon gelişmesi ardından yapılan BLD görüntülemesinde lenfatik akımın yönünün değiştiği ve internal mammarian ve karşı taraf koltuk altı lenf düğümünün görüntülediği bildirilmiştir (55). Sol meme kitlesi nedeniyle opere edilmiş, sol koltuk altı lenf düğümü diseksiyonu uygulanmış ve kemoterapi almış 78 yaşında kadın hastada lokal nüks izlenmesi ardından



**Resim 4.** Sol meme kitlesi nedeniyle opere olmuş, sol koltuk altı lenf düğümü diseksiyonu yapılmış ve ardından kemoterapi almış hastada lokal nüks gelişmesi üzerine peritümöral alana yapılan 4 adet Tc-99m nanokolloid intradermal enjeksiyonu (mavi oklar) sonrasında 20. dakikada alınan anterior statik görüntülerde (A) internal mammarian lenf düğümü izlenirken (yeşil ok), sağ koltuk altı alanında bekçi lenf düğümü ile ilgili olabilecek şüpheli aktivite tutulumu (kırmızı ok) izlendi. Bunun üzerine 60. dakikada alınan anterior statik görüntülerde (B) sağ koltuk altında tanımlanan bekçi lenf düğümü alanındaki aktivite tutulumunun (kırmızı ok) arttığı dikkati çekiyor. Siyah oklar ise vücut konturunu göstermektedir. Bu hastada operasyona ve operasyon sonrası tedaviye sekonder lenfatik akımın yön değiştirdiği karşı koltuk altı lenf düğümlerine gittiği izlenmektedir. Patolojik inceleme sonucunda bu lenf düğümünde metastaz saptanmadığı bildirilmiştir

bölümümüzde yapılan BLD görüntülemesinde lenfatik akımın değişmesi nedeniyle internal mammarian ve sağ koltuk altı bekçi lenf düğümleri tespit edilmiştir (Resim 4). Literatürdeki bir meta-analizde yineleyen meme kanseri hastalarında %25,7 oranında normal olmayan lenfatik akımın (aynı taraf koltuk altı dışında) geliştiği bildirilmiştir. Bu hastaların %10,4'ünde BLD metastatik olarak izlenmektedir (56).

### Internal Mammarian Lenf Dügümü

Literatürde radyonüklid BLD görüntülemesi yapılan hastaların %4,6'sında internal mammarian lenf düğümünün görüntülediği bildirilmiştir (40). Lenfosintigrafi ile tespit edilen internal mammarian lenf düğümlerine yönelik olarak diseksiyon yapılması ile ilgili bir görüş birliği yoktur (57). Pek çok çalışmada internal mammarian lenf düğümlerinin çıkarılmasının sağ kalım avantajı yarattığı gösterilememiştir (58,59). Bu nedenle internal mammarian lenf düğümlerinin rutin olarak çıkarılmasının gerekliliği yoktur. Operasyon öncesi radyoizotop görüntüleme ile BLD görüntülemesi yapılan 581 hastanın 95'inde (%16,4) internal mammarian lenf düğümü görüntülenmiş, bu hastaların 51'inde internal mammarian zincir eksplore edilmiş ancak 35'inde BLD çıkarılabilmıştır. Bu 35 hastanın 3 tanesinde BLD metastazı histopatolojik olarak tespit edilirken 4 hastada pnömotoraks izlenmiştir (60). Komplikasyon riskinin yüksek olması nedeniyle tespit edilen internal mammarian lenf düğümlerinin cerrahi olarak çıkarılmamasının daha uygun olduğu düşünülmektedir.

### Intramammarian Lenf Dügümleri

Meme kanserli hastaların %1-28'inde mevcuttur. Birçok seride intramammarian lenf düğümü metastazı ile aksiler lenf düğümü metastazı arasında bağlantı olduğu gösterilmiştir (61,62). Eğer intramammarian lenf düğümünde metastaz saptanırsa bu hastalar pozitif aksiler lenf gibi evrenir ve tedavi alır.

### Non-sentinel lenf düğümü metastazı öngörüsü

Tarihsel olarak BLDB'de metastaz olan hastalara KLDD yapılırdı (57). Bununla beraber BLD pozitif olan hastaların %60'ında aksillada başka lenf düğümü metastazı olmadığı ve bunların KLDD'den fayda görmeyeceği saptandı (41,43,44,57). Böylece BLD pozitif hastalarda gereksiz KLDD'yi ortadan kaldıracak, non sentinel lenf düğümü metastazı olasılığını saptamak

için geliştirilmiş, formülasyonlar ve skorlama sistemleri olan nomogramlar geliştirilmeye başlandı (63,64). Bu nomogramların çoğu metastaz saptanan BLD sayısı ve boyutu, ektranodal invazyon, primer tümör boyutu ve lenfovasküler invazyon varlığı, BLD'deki metastazın boyutu gibi veriler üzerinden oluşturuldu (64). Bununla beraber henüz klinik kullanım için uygun olarak kabul edilen nomogram bulunamamıştır.

Radyoizotop görüntüleme ve/veya mavi boya ile BLD metastazı saptanan T1-T4 tümörü olan 119 hastada yapılan çalışmada; hastaların %54,6'sında non-sentinel lenf düğümünde metastaz tespit edilmiştir. Yapılan tek yönlü analizde, metastatik tümör alanının total BLD alanına oranı ( $p < 0,001$ ), çıkarılan toplam bekçi lenf düğümlerinin sayısı ( $p = 0,041$ ) ve metastatik tümörün mikroanatomik yerleşimi ( $p = 0,002$ ) non-sentinel lenf düğümü tutulumu ile anlamlı ilişki gösterdiği saptanmıştır. Çok değişkenli analizde ise, metastatik tümör alanının toplam BLD alanına oranı ( $p < 0,001$ ) ile çıkarılan toplam bekçi lenf düğümlerinin sayısının ( $p = 0,033$ ) non-sentinel lenf düğümü tutulumu ile anlamlı ilişkisinin devam ettiği bildirilmiştir. BLD'deki metastatik tümör alanı boyutu, ekstrakapsüler invazyon varlığı da non-sentinel lenf düğümü metastazını öngörebilir (65).

Tc-99m sülfür kolloid ile yapılan başka bir çalışmada tek yönlü analizde tümör büyüklüğü, histolojik grade, lenfovasküler invazyon, multifokalite, pozitif BLD sayısı ve negatif BLD sayısı ile non-sentinel lenf düğümü tutulumu arasında anlamlı ilişki tespit edilmiştir. Çok yönlü analizde aynı bulguların non-sentinel lenf düğümü ile anlamlı ilişkisinin devam ettiği saptanmıştır (66).

### **Bekçi Lenf Dügümü Görüntülemesinde Diğer Ajanlar**

Mavi boya deride kızarıklık, kalıcı iz, deri ve yağ nekrozu, anafilaksiye neden olması sebebiyle, BLD'yi görmek amaçlı başka yöntem arayışları doğmuştur.

On dört hasta üzerinde yapılan bir çalışmada kandan alınan olog hemosiderinin periareolar enjeksiyonu ile operasyon sırasında %100 BLD görüntülenmiştir. Hastaların hiçbirinde yan etki ve alerjik reaksiyon gelişmediği bildirilmiştir (67).

Başka bir çalışmada Tc-99m ile bağlanmış demir oksid manyetik nano-partiküllerinin deney hayvanında ayakta intradermal enjeksiyonu sonrasında tavşanların %69'unda popliteal lenf düğümlerinin hem görsel olarak siyaha boyanarak izlenebildiği, hem gama kamera ile görüntülenebildiği, hem de gama prob ile saptanabildiği bildirilmiştir (68). Bu çalışmanın ardından literatürde

demir oksid ile BLD görüntülemeye insan üzerinde yapılmış birçok çalışma yayınlanmıştır.

Süperparamanyetik demir oksid enjeksiyonu ardından manyetometre ölçümü ile BLD tespiti yapıldığı bir çalışmada süperparamanyetik demir oksidin standart tekniklerden aşağı kalır yanının olmadığı saptanmıştır (69).

Yapılan son çalışmalarda kontrastlı koltuk altı ultrasonu ile koltuk altı lenf düğümlerinin benign/malign ayrımının yüksek doğrulukla yapılabileceği bildirilmiştir. Bu konuda yapılan bir meta-analizde duyarlılık %80, özgüllük %94 olarak saptanmıştır. Kısıtlılıkları fazla olmasına rağmen kontrastlı ultrason; ucuz, kolay ulaşılabilir ve kolay rapor edilebilir olması nedeniyle koltuk altı görüntülemesinde kullanılabilir bir tekniktir (70).

Wu ve ark.'nın çalışmasında karbon nanopartiküllerinin periareolar alana intradermal enjeksiyonu ile yapılan görüntülemeye operasyon sırasında BLD saptanması %100, doğruluğu %96,4; yalancı negatifliği ise %11,1 olarak bildirilmiştir (71).

Bunların dışında Tc-99m Tilmanocept lenf düğümünde bol bulunan makrofaj ve dendritlerin CD206 mannoz reseptörlerine selektif bağlanması nedeniyle son zamanlarda yaygın kullanılan ajanlardandır. Tilmanoceptin Tc-99m bağlanmasını sağlayan DTPA kısmı, dekstran iskeleti ve mannoz reseptörüne bağlanan mannoz kısmı bulunmaktadır. Yaklaşık 7 nm büyüklüğünde küçük partiküller olması nedeniyle enjeksiyon alanından hızlıca temizlenirler (72,73). Tc-99m Tilmanocept ile Tc-99m sülfür kolloid enjeksiyon sırasındaki hastalara hissettirdiği ağrının karşılaştırıldığı bir çalışmada hastaların Tilmanocept ile daha az ağrı hissettiği bildirilmiştir (74). Tc-99m Tilmanocept ve mavi boya ile Tc-99m sülfür kolloid ve mavi boyanın kullanılarak karşılaştırıldığı iki ayrı grup hastada Tc-99m Tilmanocept ile istatistiksel olarak anlamlı daha az sayıda BLD tespit edilip, daha az lenf düğümü rezeke edilirken rezeke edilen bekçi lenf düğümlerindeki metastatik hastalık sıklığı benzer olarak saptanmıştır (75).

### **Frozenda Yalancı Negatiflik**

Operasyon sırasında BLD'nin tespit edilip, çıkarılıp frozena gönderilmesinin ardından gelecek sonuca göre hastaya KLDD yapıp yapılmayacağı belli olur. Frozen her zaman kesin sonuç vermez, bazı zamanlarda preparatların parafinde sabitlenmesinin ardından boyamalar yapılarak tanı konabilir. Frozenda görülen yalancı negatiflik oranı literatürde %5,5-43 olarak bildirilmiştir. İki bin iki yüz iki hastada yapılan geriye dönük bir çalışmada %13,5 hastada frozena yalancı negatiflik bildirilmiştir. Bu

hastaların %25,8'inde izole tümör hücreleri, %55,1'inde mikrometastaz, %17'sinde ise makrometastaz tespit edilmiştir (76). Makrometastaz izlenen hasta grubunda hastanın KLDD için tekrar opere olması gerekmektedir.

### Sonuç

- Meme kanserli hastalarda aksiller lenf düğümünün durumu en önemli prognostik faktördür. Preoperatif dönemde uygun bir aksiler değerlendirme yapılarak tedavi seçenekleri kararlaştırılmalıdır.

- Klinik nod-pozitif hastalarda KLDD standart girişimdir.

- Klinik nod-negatif erken evre meme kanserli hastalarda aksiller değerlendirme BLDB ile yapılmalıdır.

- Meme koruyucu cerrahi yapılan DCIS hastalarında BLDB önerilmez.

- Mastektomi yapılacak DCIS hastalarına, spesimde invaziv odak çıkması ihtimali nedeni ile BLDB önerilir.

- Enflamatuvar meme kanserinde BLDB kesin kontrendikasyondur.

- Büyük tümörü olan hastalar, neoadjuvan kemoterapi sonrası, hamileler ve daha önceden memeye veya aksillaya girişim yapılan hastalarda BLDB uygulaması halen tartışmalıdır.

- Nüks meme kanseri olan veya aksillaya girişim yapılan (BLDB veya KLDD) hastalarda BLDB işlemi öncesi lenfosintigrafi yapılmalıdır.

- BLDB sonrası KLDD yapma kararı hastanın "Z-0011" kriterlerine uygunluğuna göre verilmelidir (klinik nod-negatif, erken evre, ekstranodal invazyonu olmadan bir veya iki BLD'de tutulum, MKC sonrası tüm memeye ışınlama).

- Klinik nod-negatif ve BLDB negatif veya izole tümör hücreleri görülen hastalara KLDD yapılması önerilmez.

- Üç veya daha fazla lenf düğümü pozitif olan hastalara KLDD önerilir.

- Sonuç olarak bekçi lenf düğümü görüntülemesi erken evre meme cerrahisinde başarılı sonuçları olan, komplikasyon oranı düşük, vazgeçilmez bir yöntemdir.

**Çıkar Çatışması:** Yazarlar tarafından çıkar çatışması bildirilmemiştir.

**Finansal Destek:** Yazarlar tarafından finansal destek almadıkları bildirilmiştir.

### Kaynaklar

1. Bekiş R. Meme Kanseri. In: Polack PDB, editor. Onkolojide PET/BT. İzmir: O'Tıp Kitabevi; 2016. p. 239-283.

2. Cabanas RM. An approach for the treatment of penile carcinoma. *Cancer* 1977;39:456-466.
3. Morton DL, Wen DR, Wong JH, et al. Technical details of intraoperative lymphatic mapping for early stage melanoma. *Arch Surg* 1992;127:392-399.
4. Li CZ, Zhang P, Li RW, et al. Axillary lymph node dissection versus sentinel lymph node biopsy alone for early breast cancer with sentinel node metastasis: A meta-analysis. *Eur J Surg Oncol* 2015;41:958-966.
5. Hinson JL, Mc Grath P, Moore A, et al. The critical role of axillary ultrasound and aspiration biopsy in the management of breast cancer patients with clinically negative axilla. *Ann Surg Oncol* 2008;15:250.
6. Koelliker SL, Chung MA, Mainiero MB, et al. Axillary lymph nodes: US-guided fine-needle aspiration for initial staging of breast cancer-correlation with primary tumor size. *Radiology* 2008;246:281.
7. Britton PD, Goud A, Godward S, et al. Use of ultrasound-guided axillary node core biopsy in staging of early breast cancer. *Eur Radiol* 2009;19:561.
8. Mills P, Sever A, Weeks J, et al. Axillary ultrasound assessment in primary breast cancer: an audit of 653 cases. *Breast J* 2010;16:460.
9. van Welly BJ, de Wilt JH, Francissen C, et al. Meta-analysis of ultrasound-guided biopsy of suspicious lymph nodes in selection of patients with extensive axillary tumor burden in breast cancer. *Br J Surg* 2015;102:159.
10. Verheuel NC, van den Hoven I, Ooms HW, et al. The role of ultrasound-guided lymph node biopsy in axillary staging of invasive breast cancer in the post-ACOSOG Z trail era. *Ann Surg Oncol* 2015;22:409.
11. Virnig BA, Tuttle TM, Shamliyan T, et al. Ductal carcinoma in situ of the breast: a systematic review of incidence, treatment, and outcomes. *J Natl Cancer Inst* 2010;102:170.
12. Chung MH, YE W, Giuliano AE. Role of sentinel lymph node dissection in the management of large (> or =5 cm) invasive breast cancer. *Ann Surg Oncol* 2001;8:688.
13. Wong SL, Chao C, Edwards MJ, et al. Accuracy of sentinel lymph node biopsy for patients with T2 and T3 breast cancers. *Am Surg* 2001;67:522.
14. Hidar S, Bibi M, Gharbi O, et al. Sentinel lymph node biopsy after neoadjuvant chemotherapy in inflammatory breast cancer. *Int J Surg* 2009;7:272.
15. Singletary SE: Surgical management of inflammatory breast cancer. *Semin Oncol* 2008;35:72.
16. Lyman GH, Temin S, Edge SB, et al. Sentinel lymph node biopsy for patients with early-stage breast cancer: American Society of Clinical Oncology clinical practice guideline update. *J Clin Oncol* 2014;32:1365.
17. Klimberg VS, Rubio IT, Henry R, et al. Subareolar versus peritumoral injection for location of the sentinel lymph node. *Ann Surg* 1999;229:860.
18. Borgstein PJ, Meijer S, Pijpers RJ, et al. Functional lymphatic anatomy for sentinel node biopsy in breast cancer: echoes from the past and the periareolar blue method. *Ann Surg* 2000;232:81.



19. Schrenk P, Wayand W. Sentinel-node biopsy in axillary lymph-node staging for patients with multisentric breast cancer. *Lancet* 2001;357:122.
20. Kern KA. Concordance and validation study of sentinel lymph node biopsy for breast cancer using subareolar injection of blue dye and technetium 99m sulphur colloid. *J Am Coll Surg* 2002;195:467.
21. Knauer M, Konstantiniuk P, Haid A, et al. Multicentric breast cancer: a new indication for sentinel node biopsy- a multi-institutional validation study. *J Clin Oncol* 2006;24:3374.
22. Celebioğlu F, Frisell J, Danielsson R, et al. Sentinel node biopsy in non-palpabl breast cancer and in patients with a previous diagnostic excision. *Eur J Surg Oncol* 2007;33:276.
23. Heuts EM, van der Ent FW, Kengen RA, et al. Results of sentinel node biopsy not affected by previous excisional biopsy. *Eur J Surg Oncol* 2006;32:278.
24. Maaskant-Braat AJ, Roumen RM, Voogd AC, et al. Sentinel Node and Recurrent Breast Cancer (SNARB): results of a nationwide registration study. *Ann Surg Oncol* 2013;20:620.
25. Vugts G, Maaskant-Braat AJ, Voogd AC, et al. Repeat sentinel node biopsy should be considered in patients with locally recurrent breast cancer. *Breast cancer Res Treat* 2015;153:549.
26. Intra M, Trifiro G, Viale G, et al. Second biopsy of axillary sentinel lymph node for reappearing breast cancer after previous sentinel lymph node biopsy. *Ann Surg Oncol* 2005; 12:895.
27. Taback B, Nguyen P, Hansen N, et al. Sentinel lymph node biopsy for local recurrence of breast cancer after breast-conserving therapy. *Ann surg Oncol* 2006;13:1099.
28. Newman EA, Cimmino VM, Sabel MS, et al. Lymphatic maping and sentinel lymph node biopsy for patients with local recurrence after breast-conservation therapy. *Ann Surg Oncol* 2006;13:52.
29. Maaskant-Braat AJ, Voogd AC, Roumen RM, et al. Repeat sentinel node biopsy in patients with locally recurrent breast cancer: a systematic review and meta-analysis of the literatue. *Breast Cancer Res Treat* 2013;138:13.
30. Ahmed M, Baker R, Rubio IT. Meta-analyses of aberrant lymphatic drainage in recurrent breast cancer. *Br J Surg* 2016;103:1579.
31. Boughey JC, Bedrosian I, Meric-Bernstam F, et al. Comparative analysis of sentinel lymph node operation in male and female breast cancer patients. *J Am Coll Surg* 2006;203:475.
32. Cragan JD. Teratogen update:methylen blue.Teratology 1999;60:42.
33. Khera SY, Kiluk JV, Hasson DM, et al. Pregnancy-associated breast cancer patients can safely undergo lymphatic mapping. *Breast J* 2008;14:250.
34. Galimberti V, Cole BF, Zurrada S, et al. Axillary dissection versus no axillary dissection in patients with sentinel-node micrometastases (IBCSG 23-01): a phase 3 randomised controlled trial. *Lancet Oncol* 2013;14:297.
35. Lyman GH, Temin S, Edge SB, et al. Sentinel lymph node biopsy for patients with early-stage breast cancer: American Society of Clinical Oncology clinical paractice guideline update. *J Clin Oncol* 2014;32:1365.
36. Gradishar WJ, Anderson BO, Balassanian R, et al. NCCN Guidelines Insights: Breast Cancer, Version 1.2017. *J Natl Compr Canc Netw* 2017;15:433-451.
37. Bekiş R, Koçtor MA, Canda T, et al. Detection of sentinel lymph node in breast carcinoma using a combined injection technique. *Turk J Nucl Med* 2007;16:1-6.
38. O'Reilly EA, Prichard RS, Al Azawi D, et al. The Value of Isosulfan Blue Dye in Addition to Isotope Scanning in the Identification of the Sentinel Lymph Node in Breast Cancer Patients With a Positive Lymphoscintigraphy: A Randomized Controlled Trial (ISRCTN98849733). *Ann Surg* 2015;262:243-248.
39. He PS, Li F, Li GH, et al. The combination of blue dye and radioisotope versus radioisotope alone during sentinel lymph node biopsy for breast cancer: a systematic review. *BMC Cancer* 2016;16:107.
40. Garbay JR, Skalli-Chrisostome D, Leymarie N, et al. The Role of Blue Dye in Sentinel Node Detection for Breast Cancer: A Retrospective Study of 203 Patients. *Breast Care (Basel)* 2016;11:128-132.
41. Krag DN, Weaver DL, Alex JC, et al. Surgical resection and radiolocalization of the sentinel lymph node in breast cancer using a gamma probe. *Surg Oncol* 1993;2:335.
42. Co M, Kwong A. Preoperative Sentinel Node Mapping in Sentinel Node Biopsy in Early Breast Cancers - Is It Cost-Effective? *Clin Breast Cancer* 2017;17:134-138.
43. Giuliano AE, Kirgan DM, Guenther JM, et al. Lymphatic mapping and sentinel lymphadenectomy for breast cancer. *Ann Surg* 1994;220:391.
44. Albertini JJ, Lyman GH, Cox C, et al. Lymphatic mapping and sentinel node biopsy in the patient with breast cancer. *JAMA* 1996;276:1818.
45. Ban EJ, Lee JS, Koo JS, et al. How many sentinel lymph nodes are enough for accurate axillary staging in t1-2 breast cancer? *J Breast Cancer* 2011;14:296.
46. Giuliano AE, Morrow M, Duggal S, et al. Should ACOSOG Z0011 change practice with respect to axillary lymph node dissection for a positive sentinel lymph node biopsy in breast cancer? *Clin Exp Metastasis* 2012;29:687.
47. Fisher B, Jeong JH, Anderson S, et al. Twenty-five-year follow-up of a randomized trial comparing radical mastectomy, total mastectomy, and total mastectomy followed by irradiation. *N Engl J Med* 2002;347:567.
48. Tomiguchi M, Yamamoto-Ibusuki M, Yamamoto Y, et al. Prediction of sentinel lymph node status using single-photon emission computed tomography (SPECT)/computed tomography (CT) imaging of breast cancer. *Surg Today* 2016;46:214-223.
49. Marrazzo A, Damiano G, Taormina P, et al. Does Conservative Surgery for Breast Carcinoma Still Require Axillary Lymph

- Node Evaluation? A Retrospective Analysis of 1156 Consecutive Women With Early Breast Cancer. *Clin Breast Cancer* 2017;17:53-57.
50. Andreis D, Bonardi S, Allevi G, et al. Sentinel lymph node surgery after neoadjuvant chemotherapy in patients with T2 to T4, N0 and N1 breast cancer. *Breast* 2016;29:55-61.
  51. Garcia-Tejedor A, Falo C, Quetglas C, et al. Feasibility, accuracy and prognosis of sentinel lymph node biopsy before neoadjuvant therapy in breast cancer. A prospective study. *Int J Surg* 2017;39:141-147.
  52. Zetterlund LH, Frisell J, Zouzou A, et al. Swedish prospective multicenter trial evaluating sentinel lymph node biopsy after neoadjuvant systemic therapy in clinically node-positive breast cancer. *Breast Cancer Res Treat* 2017;163:103-110.
  53. Albert A, Huyghe I, Stroobants S, et al. Three Different Locations of a Sentinel Node Highlight the Importance of Performing a Sentinel Node Biopsy in Breast Cancer Recurrence. *Breast Cancer (Auckl)* 2016;10:1-3.
  54. Moosdorff M, Vugts G, Maaskant-Braat AJ, et al. Contralateral lymph node recurrence in breast cancer: Regional event rather than distant metastatic disease. A systematic review of the literature. *Eur J Surg Oncol* 2015;41:1128-1136.
  55. Koyyalamudi RT, Rossleigh MA. Lymphoscintigraphic SPECT/CT-Contralateral Axillary Sentinel Lymph Node Drainage in Breast Cancer. *Clin Nucl Med* 2017;42:121-122.
  56. Ahmed M, Baker R, Rubio IT. Meta-analysis of aberrant lymphatic drainage in recurrent breast cancer. *Br J Surg* 2016;103:1579-1588.
  57. Lyman GH, Giuliano AE, Somerfield MR, et al. American Society of Clinical Oncology guideline recommendations for sentinel lymph node biopsy in early-stage breast cancer. *J Clin Oncol* 2005; 23:7703.
  58. Veronesi U, Marubini E, Mariani L, et al. The dissection of internal mammary nodes does not improve the survival of breast cancer patients. 30-year results of a randomised trial. *Eur J Cancer* 1999;35:1320.
  59. Cody HS, Urban JA. Internal mammary node status: a major prognostic factor in axillary node-negative breast cancer. *Ann Surg Oncol* 1995;2:32.
  60. Tan C, Caragata R, Bennett I. Is Sentinel Node Biopsy of the Internal Mammary Lymph Nodes Relevant in the Management of Breast Cancer? *Breast J* 2017.
  61. Inta M, Garcia-Etienne CA, Renne G, et al. When sentinel lymph node is intramammary. *Ann Surg Oncol* 2008;15:1304.
  62. Pugliese MS, Stempel MM, Cody HS, et al. Surgical management of the axilla: do intramammary nodes matter? *Am J Surg* 2009;198:532.
  63. Giuliano AE, Haigh PI, Brennan MB, et al. Prospective observational study of sentinel lymphadenectomy without further axillary dissection in patients with sentinel node-negative breast cancer. *J Clin Oncol* 2000;18:2553.
  64. Mittendorf EA, Hunt KK, Boughey JC, et al. Incorporation of sentinel lymph node metastasis size into a nomogram predicting nonsentinel lymph node involvement in breast cancer patients with a positive sentinel lymph node. *Ann Surg* 2012;255:109.
  65. Durak MG, Akansu B, Akin MM, et al. Factors predicting non-sentinel lymph node involvement in sentinel node positive breast carcinoma. *Turk Patoloji Derg* 2011;27:189-195.
  66. Bi X, Wang Y, Li M, et al. Validation of the Memorial Sloan Kettering Cancer Center nomogram for predicting non-sentinel lymph node metastasis in sentinel lymph node-positive breast-cancer patients. *Onco Targets Ther* 2015;8:487-493.
  67. Vasques PH, Alves MM, Aquino RG, et al. Comparison between hemosiderin and Technetium-99 in sentinel lymph node biopsy in human breast cancer. *Acta Cir Bras* 2015;30:785-790.
  68. Bekiş R, Medine İ, Dağdeviren K, et al. A new agent for sentinel lymph node detection: preliminary results. *J Radioanal Nucl Chem* 2011;290:277-282.
  69. Zada A, Peek MC, Ahmed M, et al. Meta-analysis of sentinel lymph node biopsy in breast cancer using the magnetic technique. *Br J Surg* 2016;103:1409-1419.
  70. Zhang YX, Wang XM, Kang S, et al. Contrast-enhanced ultrasonography in qualitative diagnosis of sentinel lymph node metastasis in breast cancer: A meta-analysis. *J Cancer Res Ther* 2015;11:697-703.
  71. Wu X, Lin Q, Chen G, et al. Sentinel Lymph Node Detection Using Carbon Nanoparticles in Patients with Early Breast Cancer. *PLoS One* 2015;10.
  72. Surasi DS, O'Malley J, Bhambhani P. 99m-Tc-Tilmanocept: A novel molecular agent for lymphatic mapping and sentinel lymph node localization. *J Nucl Med Technol* 2015;43:87-91.
  73. Azad AK, Rajaram MVS, Metz WL, et al.  $\gamma$ -Tilmanocept, a new radiopharmaceutical tracer for cancer sentinel lymph nodes, binds to the mannose receptor (CD206). *The Journal of Immunology*, 2015;195:2019-2029.
  74. Unkart JT, Baker JL, Hosseini A, et al. Comparison of post-injection site pain between technetium sulfur colloid and technetium tilmanocept in breast cancer patients undergoing sentinel lymph node biopsy. *Ann Surg Oncol* 2015;22:559-565.
  75. Baker JL, Pu M, Tokin CA, et al. Comparison of Tc-99m tilmanocept and filtered Tc-99m sulfur colloid for identification of SLNs in breast cancer patients. *Ann Surg Oncol* 2015;22:40-45.
  76. Wong J, Yong WS, Thike AA, et al. False negative rate for intraoperative sentinel lymph node frozen section in patients with breast cancer: a retrospective analysis of patients in a single Asian institution. *J Clin Pathol* 2015;68:536-540.