



# Pediatric Görüntüleme Pozitron Emisyon Tomografi/Manyetik Rezonans Görüntüleme Uygulamaları

## Positron Emission Tomography/Magnetic Resonance Imaging Applications in Pediatric Imaging

Lebriz Uslu-Beşli<sup>1</sup>, Ümit Özgür Akdemir<sup>2</sup>, Lütfiye Özlem Atay<sup>2</sup>

<sup>1</sup>İstanbul Üniversitesi Cerrahpaşa Tıp Fakültesi, Nükleer Tıp Anabilim Dalı, İstanbul, Türkiye

<sup>2</sup>Gazi Üniversitesi Tıp Fakültesi, Nükleer Tıp Anabilim Dalı, Ankara, Türkiye

### Öz

F-18 florodeoksiglukoz kullanılarak yapılan pozitron emisyon tomografi (PET) ve hibrid PET/bilgisayarlı tomografi (BT) çocukluk çağı malignitelerinde sıklıkla kullanılan önemli bir görüntüleme yöntemidir. Klinikte son yıllarda kullanıma giren hibrid PET/manyetik rezonans görüntüleme (MRG) görüntülemenin en önemli endikasyonlarından biri düşük radyasyon dozu avantajı nedeniyle pediatrik hastalar olarak gösterilmektedir. PET/MRG ile pediatrik hastaların PET görüntüleme sonucu maruz kaldığı radyasyon dozu miktarının önemli oranda azalacağı düşünülmektedir. Bununla birlikte henüz literatürde pediatrik PET/MRG kullanımına dair sınırlı sayıda klinik çalışma bulunmaktadır. Derlememizin amacı pediatrik PET/MRG kullanımına dair mevcut çalışmaları derleyip özetlemek ve bu alanda ihtiyaç duyulan yeni klinik çalışmalar için mevcut bilgileri paylaşmaktır.

**Anahtar Kelimeler:** PET/BT, PET/MRG, çocuk hastalıkları, pediatrik maligniteler

### Abstract

F-18 fluorodeoxyglucose positron emission tomography (PET) and hybrid PET/computerized tomography (CT) are important imaging modalities that are commonly used in pediatric malignancies. Hybrid PET/magnetic resonance imaging (MRI) has recently been introduced into the clinical practice and pediatric patients are its most important indication due to the advantage of reduced radiation dose. The radiation dose that pediatric patients are exposed to due to PET/CT imaging could be significantly reduced if PET/MRI is used instead. However, there are only limited number of studies published about the usage of PET/MRI in pediatric patients. The aim of our article was to review and summarize the published manuscripts about pediatric PET/MRI and to share the available data in order to be used in further clinical studies.

**Keywords:** PET/CT, PET/MRI, pediatric patients, pediatric malignancies

### Giriş

F-18 florodeoksiglukoz (FDG) kullanılarak yapılan pozitron emisyon tomografi (PET) ve hibrid PET/bilgisayarlı tomografi (BT), başta lenfomalar, nöroblastom, sarkomlar ve santral sinir sistemi tümörleri olmak üzere birçok farklı çocukluk çağı malignitesinde

evreleme, tedavi yanıtının değerlendirilmesi ve nüks varlığı araştırmasında kullanılan önemli bir görüntüleme yöntemidir (1). Ancak pediatrik hasta grubunda PET ve BT gibi iyonizan radyasyon içeren görüntüleme yöntemlerinin kullanımı, hem çocukların erişkinlere kıyasla radyasyona daha hassas olması nedeniyle, hem de Hodgkin lenfoma ve nöroblastom gibi kür oranı

### Yazışma Adresi/Address for Correspondence

Dr. Lebriz Uslu-Beşli, İstanbul Üniversitesi Cerrahpaşa Tıp Fakültesi, Nükleer Tıp Anabilim Dalı, İstanbul, Türkiye

**E-posta:** lebriz@gmail.com

©Telif Hakkı 2017 Türkiye Nükleer Tıp Derneği / Nükleer Tıp Seminerleri, Galenos Yayınevi tarafından yayınlanmıştır.

yüksek olan ve dolayısıyla hastalısız sağkalım süresinin uzun olması beklenen hasta gruplarında radyasyon maruziyetine bağlı sekonder maligniteler açısından endişe yaratmaktadır (2,3). Bu nedenle, PET ve PET/BT görüntüleme pediatrik hastaların radyasyon maruziyetini azaltabilmek için çeşitli düşük doz çekim protokolleri geliştirilmektedir.

FDG PET/BT görüntüleme tanısal BT kullanıldığında her pediatrik hastada yaklaşık 24,8 mSv iyonizan radyasyon maruziyetine sebep olmaktadır (BT: 20,3 mSv, FDG PET: 4,6 mSv) (2). Pediatrik onkolojide hasta başına ortalama 3,2 PET çekimi yapıldığı düşünüldüğünde, her hastanın FDG PET/BT görüntülemeler sonucu aldığı kümülatif radyasyon dozu ortalama 78,9 mSv olmaktadır (BT: 64,4 mSv, FDG PET: 14,5 mSv) (2). Bu nedenle özellikle pediatrik hasta grubunda FDG PET/BT görüntüleme tanısal BT yerine sadece anatomik korelasyon sağlayacak düşük dozlu BT çekimi yapılması tavsiye edilmektedir (4). Bu sayede PET/BT'nin BT komponentinin yarattığı efektif doz 4-6 mSv'e kadar azaltılabilmektedir (4,5). Hatta teknolojik gelişmeler ile FDG PET görüntüleme artık çok daha düşük miktarda radyofarmasötik enjeksiyonu ile iyi görüntü alınabilmektedir.

Pediatrik hastalarda radyasyon maruziyetini azaltmak üzere son yıllarda birçok farklı araştırmacı FDG PET yerine tüm vücut manyetik rezonans görüntüleme (MRG) kullanmayı denemiştir; ancak MRG tek başına FDG PET'in tanısal doğruluğuna ulaşamamıştır (6). Halen farklı MRG sekansları ve çeşitli kontrast maddeler ile pediatrik onkolojide FDG PET yerine tüm vücut MRG kullanımı artırılmaya çalışılmaktadır (7).

Hibrid PET/MRG cihazlarının klinikte kullanılmaya başlaması hangi hastalarda PET/BT yerine PET/MRG'nin tercih edilmesi gerektiğine dair tartışmaları da beraberinde getirmiştir. Düşük radyasyon dozu avantajı nedeniyle pediatrik hastalar PET/MRG için en önemli endikasyonlardan biri olarak görülmektedir (8). PET/MRG ile efektif doz 2,5 mSv'e kadar düşürülebilmektedir, hatta çekim protokollerinin optimizasyonu ile 1 mSv'e kadar düşürülebileceği belirtilmiştir (8). Yakın tarihli bir çalışmada pediatrik hastalarda PET/MRG'de FDG dozunun 1,5 MBq/kg'a kadar azaltılabileceği gösterilmiştir (9). Bununla birlikte pediatrik hastalarda PET/MRG'nin gerçek tanısal değerini araştıran henüz sınırlı sayıda araştırma bulunmaktadır ve pediatrik kanserlerde PET/MRG ile PET/BT'yi karşılaştıran ve her birinin üstün taraflarını ortaya koyan yeni klinik çalışmalara ihtiyaç duyulmaktadır.

Pediatrik hastalarda tüm vücut PET/MRG görüntüleme hangi MRG sekanslarının tercih edilmesi gerektiğine dair kesin bir bilgi yoktur ve çalışmalarda

birçok farklı sekansların kullanıldığı görülmektedir (Tablo 1). PET/MRG'nin en büyük zorluklarından biri PET/BT ile kıyaslandığında uzun çekim süresidir ve pediatrik hastaların uzun çekim protokollerine uyum göstermesi zor olmaktadır. Küçük çocuklarda ise uzun süren anestezi gerekliliğine neden olmaktadır. Bu nedenle çalışmalarda mümkün olduğunca az MRG sekansı kullanarak tüm vücut görüntülemelerin yapıldığı dikkati çekmektedir. Tüm vücut görüntüleme PET atenüasyon düzeltmesinde kullanılan Dixon sekansına ilaveten T1 ve T2 ağırlıklı görüntülemeler, kısa tau inversiyon geri elde etme (short tau inversion recovery) ve difüzyon ağırlıklı görüntülemeler (DWI) tüm vücut görüntüleme tercih edilen sekanslardır. Bununla birlikte yalnızca 3D T1 ağırlıklı görüntüleme kullanılarak yapılan çalışmalar da mevcuttur (10,11).

Hibrid PET/MRG kullanılarak yapılan ilk pediatrik çalışma, Hirsch ve ark.nın farklı kanser tanıları almış 15 pediatrik hastadan elde ettikleri PET/MRG deneyimine dair ön bulguları içerir (Tablo 1) (12). Araştırmacılar PET/MRG ile en büyük zorluğun uzun süren tüm vücut MRG protokolleri olduğunu bildirmiştir. Çalışmalarında tüm vücut PET/MRG görüntüleme süresinin MRG komponenti nedeniyle normalde yaklaşık 45 dk sürdüğü, ek MRG protokollerinin ise 20-30 dk daha zaman aldığı dikkate alındığında özellikle pediatrik hastaların bu uzun çekim sürelerine katlanması güç olmaktadır. Küçük yaş grubundaki (<6 yaş) hastalarda ise anestezi desteğine ihtiyaç duyulmaktadır. PET/MRG'nin en büyük avantajları ise radyasyon dozunun 3-4 mSv'e kadar düşürülmesi (12,13) ve hastalara ayrı farklı görüntülemeler yapmak yerine (PET/BT, MRG, hatta toraks BT) tek bir görüntüleme seansında yeterli tanısal bilgiye ulaşabilmesidir (12).

FDG PET/MRG ve PET/BT'nin tanısal değerini karşılaştıran çalışmalarda FDG pozitif lezyonları tespit etmede PET/MRG ile PET/BT arasında fark bulunamamıştır (10,13,14). Bununla birlikte FDG negatif olan veya tek başına PET datası ile karar verilemeyen olgularda PET/MRG ve PET/BT arasında fark mevcuttur: Kemik iliğinde ve özellikle yumuşak dokularda PET/MRG tercih edilirken, akciğer parankiminin değerlendirilmesinde PET/BT öne çıkmaktadır (Şekil 1, 2, 3) (8,13,14). Ayrıca pediatrik sarkomlar ve santral sinir sistemi tümörlerinde PET/MRG'nin PET/BT'ye tercih edilebileceği belirtilmiştir (8).

PET/MRG cihazlarında MRG görüntüleri (Dixon sekansı) ve atlas bazlı anatomik veri eşliğinde yapılan PET atenüasyon düzeltme algoritması (MRG<sub>AC</sub>) özellikle pediatrik hastalarda BT kullanılarak yapılan atenüasyon

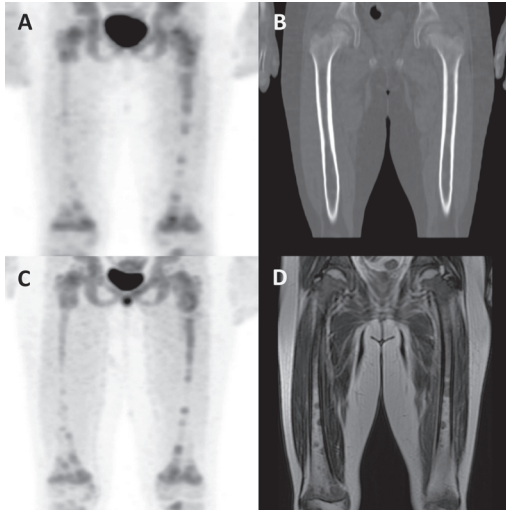
Tablo 1. Pediatrik hübrid PET/MRG uygulamaları ile ilgili literatürde yer alan klinik çalışmalar

Yazar	Yıl	Dergi	Tümör	Hasta sayısı	Ortalama yaş (yıl)	Toplam PET sayısı	Radio-farmasötik miktarı (MBq)	Yapılan PET görüntüleme	PET/BT cihazı	PET/MR cihazı	Tüm vücut MR sekansları	MR çekim süresi	PETMR çekim süresi	Ortalama PET/MR çekim süresi (dk)	Ortalama radyasyon dozu-PETCT/ MR (mSv)	Ortalama radyasyon dozu-BT (mSv)
Hirsch ve ark. (12)	2013	Pediatr Radiol	Çeşitli	15	10,58	21	42-371	PET/MR	(-)	Siemens Biograph mMR	Dixon, transvers ve koronal T2A TIRM, transvers DWI (+tek sekanslar)	5,5 dk/kesit	4 dk/yatak	45 (+20-30)	03-Apr	(-)
Schafer ve ark. (13)	2014	Radiology	Çeşitli	18	14,2	20	228±69	FDG PET/BT vs PET/MRG	Siemens Biograph mCT	Siemens Biograph mMR	Dixon, WB koronal STIR, Abdomen ve pelvik T2A F5 T5E, boyun ve toraks aksiyel STIR, DWI	4 dk/yatak	4 dk/yatak	5,6±1,5	18,3±10	
Lyons ve ark. (11)	2015	AIJR Am J Roentol	Çeşitli	35	13,3	47	262,3±114,7	FDG PET/BT vs PET/MRG	Philips TrueFlight Select PET/BT	Philips Ingenuity TF PET	3D T1W SGE	120-150 sn/yatak	65,12±6,12	4,8±1,3	4,4±1,7	
Gatidis ve ark. (9)	2016	Invest Radiol	Çeşitli	9	4,8	10	115±13	FDG PET/BT vs PET/MRG	Siemens Biograph mCT	Siemens Biograph mMR	Dixon, koronal STIR (ek: T2 T5E, aksiyel STIR, DWI)	19±8 dk	4 dk/yatak	66±20	4,8±1,3	4,4±1,7
Gatidis ve ark. (14)	2016	Eur J Nucl Med Mol Imaging	Çeşitli	24	12±5,6	30	137±77	PET/MR	(-)	Siemens Biograph mMR	Dixon, koronal T2 STIR, transvers 3D T1 F5 GE (ek: CE)	4 dk/yatak	4 dk/yatak	8±0,9	5,8±3,3	
Poncio ve ark. (18)	2016	Pediatr Radiol	Lenfoma	8	15,3	9	328±52 (0,15 mCi/kg)	FDG PET/BT vs PET/MRG	Siemens Biograph mCT veya 40 HD PET/BT	Siemens Biograph mMR	Dixon, T2 HASTE, STIR, DWI	2-5 dk/yatak	60	8±0,9	5,8±3,3	
Pugnire ve ark. (19)	2016	World J Radiol	Çeşitli	7	16,1	10	(-)	FDG PET/BT vs PET/MRG	Siemens Biograph	Siemens Biograph mMR	Dixon, aksiyel T1 VIBE, aksiyel T2 HASTE F5, aksiyel EPI DWI, koronal STIR	75,4	4,05 (aralık: 3,39-4,9)	8,12 (aralık: 2,1-13)		
Sher ve ark. (10)	2016	AIJR Am J Roentol	Lenfoma	25	14,6±3,9	40	296±78	FDG PET/BT vs PET/MRG	Philips TrueFlight Select PET/BT	Philips Ingenuity TF PET	3D T1W SGE	120-150 sn/yatak	8,5±2,3	7,5±3,6		

PET: Pozitron emisyon tomografişi, BT: Bilgisayarlı tomografi, MRG: Manyetik rezonans görüntüleme, FDG: Florodeoksiglukoz

düzeltilme algoritmasına ( $BT_{AC}$ ) kıyasla yetersiz kalmaktadır (12,15). Çocuklarda kas ve kemik dokusunun tüm vücuda oranı erişkinlere kıyasla fazladır; bu nedenle mevcut atenüasyon düzeltme algoritmalarının iyileştirilmesi ve pediatrik hastalara yönelik ayrı anatomik verilerin oluşturulması gerekmektedir (8,16). PET/MRG görüntüleme,  $MRG_{AC}$  ile  $BT_{AC}$ 'ye kıyasla PET görüntülerinde daha fazla artefakt olduğu, özellikle mesane çevresinde halo artefaktının varlığı ve solunum hareketlerine bağlı artefaktlar ile akciğer parankiminde heterojen aktivite dağılımının olduğu bildirilmiştir (17). Bununla birlikte  $MRG_{AC}$  ile elde edilen PET görüntülerinin imaj kalitesi  $BT_{AC}$  ile elde edilen görüntüler ile karşılaştırıldığında her iki PET imajları arasında klinik açıdan farklılık saptanmamıştır (Şekil 4) (17). Ayrıca  $BT_{AC}$  ve  $MRG_{AC}$  ile elde edilen SUV değerleri arasında korelasyon olduğu, (10,11,13,14,18,19) ancak SUV değerlerinin PET/MRG ile daha düşük ölçüldüğü gösterilmiştir (10,11).

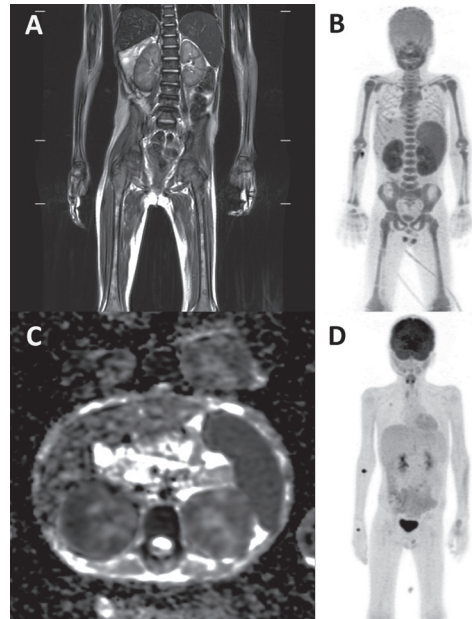
DWI dokuda su moleküllerinin hareketine dayanan bir MRG yöntemidir. Tümör hücreleri gibi dokuda hücre miktarı arttığında veya akut iskemi gibi hücre hacmi arttığında genellikle difüzyon kısıtlaması beklenir. Pediatrik tümörlerde PET/MRG'de ek difüzyon



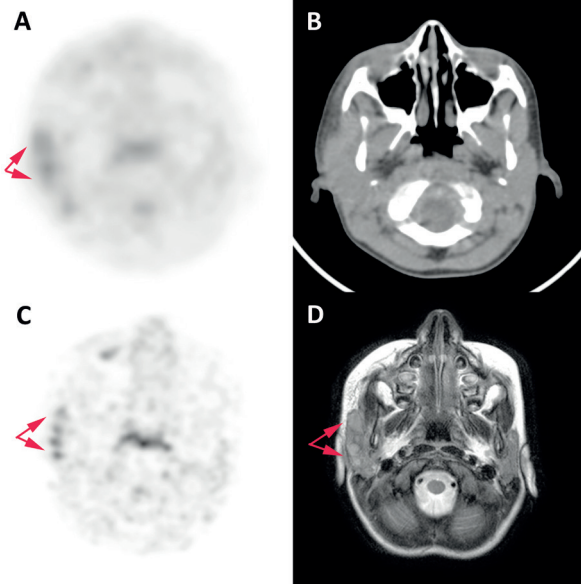
**Şekil 1.** Sekiz yaşında Akut lenfoid lösemi tanılı hastada her iki femurda pozitron emisyon tomografi/bilgisayarlı tomografi (A) ve pozitron emisyon tomografi/manyetik rezonans (C) görüntülerinde izlenen kemik iliğinde heterojen karakterde artmış florodeoksiglukoz tutulumları. Kemik iliği tutulumu bilgisayarlı tomografi (B) görüntülemeye ayırt edilemezden T2A manyetik rezonans görüntülemeye (D) hipointens olarak seçilmektedir (Gazi Üniversitesi Nükleer Tıp Anabilim Dalı Pozitron Emisyon Tomografi/Manyetik Rezonans Görüntüleme Birimi Arşivi'nden alınmıştır)

ağırlıklı sekanslar alındığında difüzyon kısıtlaması ile SUV değerleri arasında ilişki olduğuna dair çalışmalar mevcuttur. Bu çalışmalarda minimum görüntüdeki difüzyon katsayısı-apparent diffusion coefficient ( $ADC_{min}$ ) değeri ile maksimum standart tutulum değeri-standart uptake value ( $SUV_{maks}$ ) değerleri arasında ters korelasyon olduğu gösterilmiştir (19). Bununla birlikte malign lezyonların ayırımında  $SUV_{maks}$  değeri  $ADC_{min}$  değerine kıyasla daha üstün doğruluğa sahiptir (19).

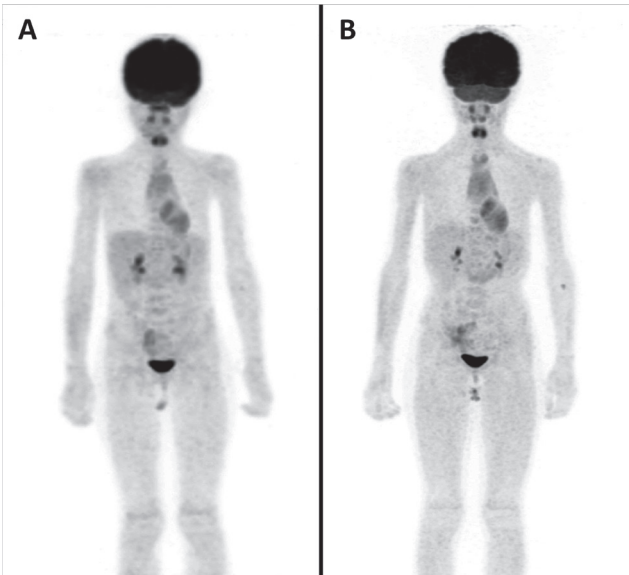
Pediatrik PET/MRG kullanımında en önemli endikasyonlardan biri santral sinir sistemi tümörleridir. Santral sinir sistemi tümörlerinin görüntülenmesinde standart görüntüleme yöntemi MRG'dir ve PET görüntüleme yalnızca tümör derecesinin belirlenmesi, biyopsi yerinin tespit edilmesi ve ameliyat sonrası



**Şekil 2.** Dokuz yaşında Burkitt lenfoma tanılı hastada inisyal evreleme (A-C) ve tedavi yanıt değerlendirme (D) amacıyla çekilen florodeoksiglukoz pozitron emisyon tomografi/manyetik rezonans görüntüleri. İnisyel pozitron emisyon tomografi/manyetik rezonans görüntüleri ile elde edilen maksimum yoğunluk projeksiyon görüntülerinde (B) kemik iliğinde, dalakta ve her iki böbrekte patolojik artmış florodeoksiglukoz tutulumları saptandı. Koronal T2 görüntülerinde (A) dalak ve her iki böbrek boyutları artmış olup difüzyon ağırlıklı görüntülerinde (C) kemik iliğinde, dalakta ve her iki böbrekte difüzyon kısıtlaması mevcuttu. Tedavi sonrası pozitron emisyon tomografi/manyetik rezonans ile elde edilen maksimum yoğunluk projeksiyon görüntülerinde (D) ise tüm lezyonlarda metabolik tam regresyon saptandı (Gazi Üniversitesi Nükleer Tıp Anabilim Dalı Pozitron Emisyon Tomografi/Manyetik Rezonans Görüntü Birimi Arşivi'nden alınmıştır)



**Şekil 3.** Langerhans hücreli histiositoz tanılı 6 yaşında hastada PET/BT (A) ve pozitron emisyon tomografi/manyetik rezonans (C) görüntülerinde artmış florodeoksiglukoz tutulumu gösteren sağ intraparotideal lenf nodları bilgisayarlı tomografi görüntülerinde (B) seçilemezken T2A manyetik rezonans görüntülerinde (D) net seçilebildi (Gazi Üniversitesi Nükleer Tıp Anabilim Dalı Pozitron Emisyon Tomografi/Manyetik Rezonans Görüntü Birimi Arşivi'nden alınmıştır)



**Şekil 4.** Florodeoksiglukoz pozitron emisyon tomografi/bilgisayarlı tomografi (A) ve pozitron emisyon tomografi/manyetik rezonans görüntüleme (B) ile elde edilen normal maksimum yoğunluk projeksiyon görüntüsü (Gazi Üniversitesi Nükleer Tıp Anabilim Dalı Pozitron Emisyon Tomografi/Manyetik Rezonans Görüntüleme Birimi Arşivi'nden alınmıştır)

nüksün gösterilmesi gibi belirli durumlarda yapılır. Hibrid PET/MRG görüntüleme kullanıldığında MRG üstün yumuşak doku kontrastı nedeniyle santral sinir sistemi anatomisi, tümörlerin yerleşimi ve yayılımı hakkında bilgi sağlarken, PET ise tümör metabolizması ve proliferasyonu hakkında ek bilgi sağlayabilir (20). FDG'nin fizyolojik beyin parankimi tutulumu nedeniyle beyin tümörlerinin görüntülenmesinde kullanımı sınırlıdır; ancak çeşitli aminoasit [C-11 L-methionine (21) veya F-18 florotetrol-L-tirozin, F-18 florodopa (22,23), nükleozid (F-18 florotimidin), oksidatif metabolizma (C-11 asetat) ve fosfolipid sentezine dayalı ajanlar ile (C-11 kolin, F-18 kolin (24,25)] beyin tümörlerinin görüntülenmesi mümkündür.

### Sonuç

PET/MRG ile pediatrik hastaların maruz kalacağı radyasyon dozunun önemli miktarda azalacağı bilindiğinden PET/MRG için en önemli endikasyonlardan biri pediatrik hastaların görüntülenmesidir. Ancak pediatrik hastalarda PET/MRG kullanımına dair henüz sınırlı sayıda çalışma yayımlanmıştır; bu nedenle hangi hasta grubunda PET/MRG'nin PET/BT'ye tanısal olarak üstün olduğu ve hangi durumda PET/BT'nin öncelikle tercih edilmesi gerektiğine dair henüz yeterli bilgi bulunmamaktadır. MRG görüntülemenin yumuşak dokuda, kemik iliğinde ve santral sinir sisteminin görüntülenmesinde BT'ye daha üstün olduğu bilindiğinden bu dokulara yönelik araştırmanın ön planda olduğu hastalarda PET/MRG'nin özellikle tercih edilmesi gerektiği; tersine BT'nin üstün olduğu akciğer parankiminin araştırıldığı olgularda ise PET/BT'nin tercih edilebileceği düşünülmektedir. Pediatrik hastalarda PET/MRG kullanımına dair optimal MRG sekanslarının belirlenmesine yönelik çalışmalara, atenüasyon düzeltme algoritmalarının pediatrik hastalara yönelik iyileştirilmesine ve PET/BT ve PET/MRG'nin tanısal üstünlüklerini araştıran yeni çalışmalara ihtiyaç duyulmaktadır.

### Teşekkür

Makalede kullanılan tüm FDG PET/BT ve FDG PET/MRG Gazi Üniversitesi Tıp Fakültesi Nükleer Tıp Anabilim Dalı Arşivi'nden alınmış olup görüntüleme emeği geçen tüm Gazi Üniversitesi Nükleer Tıp Anabilim Dalı çalışanlarına teşekkürlerimizi sunarız.

**Çıkar Çatışması:** Yazarlar tarafından çıkar çatışması bildirilmemiştir.

**Finansal Destek:** Yazarlar tarafından finansal destek almadıkları bildirilmiştir.

### Kaynaklar

1. Uslu L, Donig J, Link M, Rosenberg J, Quon A, Daldrup-Link HE. Value of 18F-FDG PET and PET/CT for evaluation of pediatric malignancies. *J Nucl Med* 2015;56:274-86.
2. Chawla M, Kumar R, Agarwala S, Bakhshi S, Gupta DK, Malhotra A. Role of positron emission tomography-computed tomography in staging and early chemotherapy response evaluation in children with neuroblastoma. *Indian J Nucl Med* 2010;25:147-155.
3. Murano T, Tateishi U, Inuma T, Shimada N, Daisaki H, Terauchi T, Moriyama N, Inoue T. Evaluation of the risk of radiation exposure from new 18FDG PET/CT plans versus conventional X-ray plans in patients with pediatric cancers. *Ann Nucl Med* 2010;24:261-267.
4. Gelfand MJ, Sharp SE, Treves ST, Fahey FH, Parisi MT, Alessio AM. Estimated cumulative radiation dose from PET/CT in children with malignancies. *Pediatr Radiol* 2010;40:1712-1713.
5. Gelfand MJ. Dosimetry of FDG PET/CT and other molecular imaging applications in pediatric patients. *Pediatr Radiol* 2009;39 Suppl 1:S46-56.
6. Atkin KL, Ditchfield MR. The role of whole-body MRI in pediatric oncology. *J Pediatr Hematol Oncol* 2014;36:342-352.
7. Klenk C, Gawande R, Uslu L, Khurana A, Qiu D, Quon A, Donig J, Rosenberg J, Luna-Fineman S, Moseley M, Daldrup-Link HE. Ionising radiation-free whole-body MRI versus (18) F-fluorodeoxyglucose PET/CT scans for children and young adults with cancer: a prospective, non-randomised, single-centre study. *Lancet Oncol* 2014;15:275-285.
8. Bailey DL, Pichler BJ, Guckel B, Barthel H, Beer AJ, Bremerich J, Czernin J, Drzezga A, Franzius C, Goh V, Hartenbach M, Iida H, Kjaer A, la Fougere C, Ladefoged CN, Law I, Nikolaou K, Quick HH, Sabri O, Schafer J, Schafers M, Wehrli HF, Beyer T. Combined PET/MRI: Multi-modality Multi-parametric Imaging Is Here: Summary Report of the 4th International Workshop on PET/MR Imaging; February 23-27, 2015, Tübingen, Germany. *Mol Imaging Biol* 2015;17:595-608.
9. Gatidis S, Schmidt H, la Fougere C, Nikolaou K, Schwenzer NF, Schafer JF. Defining optimal tracer activities in pediatric oncologic whole-body 18F-FDG-PET/MRI. *Eur J Nucl Med Mol Imaging* 2016;43:2283-2239.
10. Sher AC, Seghers V, Paldino MJ, Dodge C, Krishnamurthy R, Krishnamurthy R, Rohren EM. Assessment of Sequential PET/MRI in Comparison With PET/CT of Pediatric Lymphoma: A Prospective Study. *AJR Am J Roentgenol* 2016;206:623-631.
11. Lyons K, Seghers V, Sorensen JI, Zhang W, Paldino MJ, Krishnamurthy R, Rohren EM. Comparison of Standardized Uptake Values in Normal Structures Between PET/CT and PET/MRI in a Tertiary Pediatric Hospital: A Prospective Study. *AJR Am J Roentgenol* 2015;205:1094-101.
12. Hirsch FW, Sattler B, Sorge I, Kurch L, Viehweger A, Ritter L, Werner P, Jochimsen T, Barthel H, Bierbach U, Till H, Sabri O, Kluge R. PET/MR in children. Initial clinical experience in paediatric oncology using an integrated PET/MR scanner. *Pediatr Radiol* 2013;43:860-875.
13. Schafer JF, Gatidis S, Schmidt H, Guckel B, Bezrukov I, Pfannenber CA, Reimold M, Ebinger M, Fuchs J, Claussen CD, Schwenzer NF. Simultaneous whole-body PET/MR imaging in comparison to PET/CT in pediatric oncology: initial results. *Radiology* 2014;273:220-231.
14. Gatidis S, Schmidt H, Guckel B, Bezrukov I, Seitz G, Ebinger M, Reimold M, Pfannenber CA, Nikolaou K, Schwenzer NF, Schafer JF. Comprehensive Oncologic Imaging in Infants and Preschool Children With Substantially Reduced Radiation Exposure Using Combined Simultaneous (1)(8) F-Fluorodeoxyglucose Positron Emission Tomography/Magnetic Resonance Imaging: A Direct Comparison to (1)(8)F-Fluorodeoxyglucose Positron Emission Tomography/Computed Tomography. *Invest Radiol* 2016;51:7-14.
15. Eiber M, Martinez-Moller A, Souvatzoglou M, Holzapfel K, Pichler BJ, Löffelbein D, Santi I, Rummeny EJ, Ziegler S, Schwaiger M, Nekolla SG, Beer AJ. Value of a Dixon-based MR/PET attenuation correction sequence for the localization and evaluation of PET-positive lesions. *Eur J Nucl Med Mol Imaging* 2011;38:1691-1701.
16. Bezrukov I, Schmidt H, Gatidis S, Mantlik F, Schafer JF, Schwenzer N, Pichler BJ. Quantitative Evaluation of Segmentation- and Atlas-Based Attenuation Correction for PET/MR on Pediatric Patients. *J Nucl Med* 2015;56:1067-1074.
17. Lyons K, Seghers V, Williams JL, Sorensen JI, Paldino MJ, Krishnamurthy R, Rohren EM. Qualitative FDG PET Image Assessment Using Automated Three-Segment MR Attenuation Correction Versus CT Attenuation Correction in a Tertiary Pediatric Hospital: A Prospective Study. *AJR Am J Roentgenol* 2015;205:652-658.
18. Ponisio MR, McConathy J, Laforest R, Khanna G. Evaluation of diagnostic performance of whole-body simultaneous PET/MRI in pediatric lymphoma. *Pediatr Radiol* 2016;46:1258-1268.
19. Pugmire BS, Guimaraes AR, Lim R, Friedmann AM, Huang M, Ebb D, Weinstein H, Catalano OA, Mahmood U, Catana C, Gee MS. Simultaneous whole body (18)F-fluorodeoxyglucose positron emission tomography magnetic resonance imaging for evaluation of pediatric cancer: Preliminary experience and comparison with (18)F-fluorodeoxyglucose positron emission tomography computed tomography. *World J Radiol* 2016;8:322-330.

20. Gatidis S, Bender B, Reimold M, Schafer JF. PET/MRI in children. *Eur J Radiol* 2017. pii: S0720-048X(17)30022-0.
21. Preuss M, Werner P, Barthel H, Nestler U, Christiansen H, Hirsch FW, Fritsch D, Hoffmann KT, Bernhard MK, Sabri O. Integrated PET/MRI for planning navigated biopsies in pediatric brain tumors. *Childs Nerv Syst* 2014;30:1399-1s403.
22. Morana G, Piccardo A, Milanaccio C, Puntoni M, Nozza P, Cama A, Zefiro D, Cabria M, Rossi A, Garre ML. Value of 18F-3,4-dihydroxyphenylalanine PET/MR image fusion in pediatric supratentorial infiltrative astrocytomas: a prospective pilot study. *J Nucl Med* 2014;55:718-723.
23. Morana G, Puntoni M, Garre ML, Massollo M, Lopci E, Naseri M, Severino M, Tortora D, Rossi A, Piccardo A. Ability of (18)F-DOPA PET/CT and fused (18)F-DOPA PET/MRI to assess striatal involvement in paediatric glioma. *Eur J Nucl Med Mol Imaging* 2016;43:1664-1672.
24. Fraioli F, Shankar A, Hargrave D, Hyare H, Gaze MN, Groves AM, Alongi P, Stoneham S, Michopoulou S, Syed R, Bomanji JB. 18F-fluoroethylcholine (18F-Cho) PET/MRI functional parameters in pediatric astrocytic brain tumors. *Clin Nucl Med* 2015;40:e40-45.
25. Tsouana E, Stoneham S, Fersht N, Kitchen N, Gaze M, Bomanji J, Fraioli F, Hargrave D, Shankar A. Evaluation of treatment response using integrated 18F-labeled choline positron emission tomography/magnetic resonance imaging in adolescents with intracranial non-germinomatous germ cell tumours. *Pediatr Blood Cancer* 2015;62:1661-1663.