



Kardiyak Transtiretin Tip Amiloidoz Değerlendirilmesinde Sintigrafik Görüntüleme Kılavuzu

Procedure Guideline for Scintigraphic Imaging in Cardiac Transthyretin Amyloidosis

Elif Özdemir^{1,2}, Nazım Coşkun^{1,2}, Gülay Durmuş Altun³, Hakan Demir⁴, Semra Özdemir⁵, Feyza Çağlıyan⁶, Elgin Özkan⁷, Seyhan Karaçavuş⁸, Hülya Yalçın⁹, Fevziye Canbaz Tosun¹⁰

¹Ankara Yıldırım Beyazıt Üniversitesi Tıp Fakültesi, Nükleer Tıp Anabilim Dalı, Ankara, Türkiye

²Ankara Bilkent Şehir Hastanesi, Nükleer Tıp Kliniği, Ankara, Türkiye

³Trakya Üniversitesi Tıp Fakültesi, Nükleer Tıp Anabilim Dalı, Tekirdağ, Türkiye

⁴Kocaeli Üniversitesi Tıp Fakültesi, Nükleer Tıp Anabilim Dalı, Kocaeli, Türkiye

⁵Çanakkale Onsekiz Mart Üniversitesi Tıp Fakültesi, Nükleer Tıp Anabilim Dalı, Çanakkale, Türkiye

⁶Marmara Üniversitesi Tıp Fakültesi, Nükleer Tıp Anabilim Dalı, İstanbul, Türkiye

⁷Ankara Üniversitesi Tıp Fakültesi, Nükleer Tıp Anabilim Dalı, Ankara, Türkiye

⁸Sağlık Bilimleri Üniversitesi, Kayseri Tıp Fakültesi, Nükleer Tıp Anabilim Dalı, Kayseri, Türkiye

⁹Hatay Mustafa Kemal Üniversitesi Tıp Fakültesi, Nükleer Tıp Anabilim Dalı, Hatay, Türkiye

¹⁰Ondokuz Mayıs Üniversitesi Tıp Fakültesi, Nükleer Tıp Anabilim Dalı, Samsun, Türkiye

Öz

Amiloidoz amiloid fibrillerinin doku ve organlarda ekstrasellüler birikiminden kaynaklanan multisistemik bir hastalık olup; kardiyak tutulum izlenebilir. Kardiyak amiloidoz kalp yetmezliğinin nadir ve tanısı atlanabilen sebeplerinden biridir ve tanısı sıklıkla endomiyokardiyal biyopsi ile konulmaktadır. Farklı amiloid tiplerinde kardiyak tutulum izlenmekte olup, Teknesyum-99m (Tc-99m) ile işaretli bifosfonat bileşikleriyle sintigrafik görüntüleme amiloidozun kardiyak tutulumunun tespitine ve farklı amiloidoz tiplerinin ayırımına katkı sağlar. Bu kılavuzun amacı Nükleer Tıp hekimlerine transtiretin amiloidozun kardiyak tutulumunun değerlendirilmesi amacıyla Tc-99m kemik sintigrafisi ajanları ile yapılan sintigrafik görüntüleme; endikasyonların belirlenmesi, görüntüleme, raporlama ve bulguların yorumlanması konusunda yardımcı olmaktır.

Anahtar Kelimeler: Kardiyak amiloidozis, sintigrafi, SPECT, SPECT/CT

Abstract

Amyloidosis is a systemic disorder characterized by the extracellular deposition of amyloid fibrils in various tissues, with the potential for cardiac involvement. Cardiac amyloidosis, a relatively uncommon and frequently underdiagnosed etiology of heart failure, can manifest due to the infiltration of several amyloid types into the myocardium. The definitive diagnosis typically involves an endomyocardial biopsy. Utilizing scintigraphic imaging with Technetium-99m (Tc-99m) labeled bisphosphonates can aid in the early identification of cardiac involvement and differentiate between different forms of cardiac amyloidosis. This guideline aims to support nuclear medicine practitioners in advising, performing imaging procedures, documenting findings, and interpreting results from scintigraphy involving Tc-99m-labeled bone radiopharmaceuticals for the assessment of transthyretin cardiac amyloidosis.

Keywords: Cardiac amyloidosis, scintigraphy, SPECT, SPECT/CT

Yazışma Adresi/Address for Correspondence

Prof. Dr. Elif Özdemir, Ankara Yıldırım Beyazıt Üniversitesi Tıp Fakültesi, Nükleer Tıp Anabilim Dalı, Ankara Bilkent Şehir Hastanesi, Nükleer Tıp Kliniği, Ankara, Türkiye

E-posta: ecingi@yahoo.com ORCID ID: orcid.org/0000-0002-9142-8752



Copyright© 2024 Yazar. Türkiye Nükleer Tıp Derneği adına Galenos Yayınevi tarafından yayımlanmıştır. Creative Commons Atıf-GayriTicari 4.0 Uluslararası Lisansı (CC BY-NC 4.0) Uluslararası Lisansı ile lisanslanmış, açık erişimli bir makaledir.

Copyright© 2024 The Author. Published by Galenos Publishing House on behalf of Turkish Nuclear Medicine Society. This is an open access article under the Creative Commons AttributionNonCommercial 4.0 International (CC BY-NC 4.0) License.

Giriş

Bu kılavuzun amacı Nükleer Tıp hekimlerine kardiyak transtiretin amiloidozun (ATTR) sintigrafik görüntüleme çalışmalarının endikasyonlarının belirlenmesi, uygulanması, değerlendirilmesi ve rapor edilmesine yardımcı olmaktır.

Genel Bilgiler ve Tanımlamalar

Amiloidoz, amiloid adı verilen fibril yapıdaki proteinlerin dokularda birikimi ile gelişen, organlarda ilerleyici fonksiyon bozukluğuna neden olan bir hastalıktır (1). Amiloid fibrilleri proteinlerin yapısındaki hatalı katlanmalar sonucunda oluşur. Sıklıkla iki protein prekürsöründeki yapısal bozukluk amiloidoza neden olmaktadır. Bunlardan biri kemik iliği plazma hücrelerince üretilen monoklonal immünooglobulin kaynaklı hafif zincir amiloid (AL); diğeri ise primer olarak karaciğerde sentezlenen tiroid hormon ve retinol için transporter olan transtiretin (TTR) proteini kaynaklı ATTR'dir (2). ATTR amiloidozun genetik olan herediter tipi (hATTR) ve "wild" tipi (wATTR) bulunmaktadır. Kardiyak amiloidoz amiloid fibrillerinin kalpte ve sıklıkla beraberinde karaciğer, akciğer, böbrek, gastrointestinal sistem ve yumuşak dokuda birikmesi ile gelişen bir hastalık olup; tanısı atlanabilen kalp yetmezliği nedenlerinden biridir (3). Kesin tanıda endomiyokardiyal biyopsi ve diğer organ biyopsilerinin yanı sıra görüntüleme yöntemleri de kullanılmaktadır. Kardiyak tutulum AL tip amiloidozda sık (%75) izlenmekte iken; hATTR'de hemen tüm olgularda izlenen baskın klinik tablodur. Farklı amiloidoz tiplerinde klinik seyir, prognoz ve tedavi yaklaşımı değişiklik göstermektedir (2,3). Farklı amiloid tiplerinin kalpteki infiltrasyonu restriktif kardiyomyopati, kalp yetmezliği, atriyal ve ventriküler aritmilere neden olabilir. ATTR kardiyomyopatisi (ATTR-KM) korunmuş ejeksiyon fraksiyonlu kalp yetmezliği izlenen yaşlı hastalarda artan sıklıkla tanı almaktadır. Tedavi almayan hastalarda sağkalım kötü olup, 2,5-3 yıldır. Kalp yetmezliği izlenmeyen ATTR-KM olgularında da kalp yetmezliği gelişme riski yüksektir ve birkaç yıl içinde transplantasyona gitmektedir (4). Transtiretin oluşumunu baskılayan ve transtiretin molekülünü stabilize eden tedaviler özellikle hastalığın erken evrelerinde uygulandıklarında kardiyak fonksiyon bozukluğu, kalp ilişkili hastane yatış ve ölümlerini anlamlı olarak azaltmaktadır (4). Bu nedenle nadir görülen bu hastalığın erken tanısı önem taşımaktadır.

Ekokardiyografi, kardiyak manyetik rezonans (MR) görüntüleme ve kemik sintigrafisi ajanları ile sintigrafik

görüntüleme kardiyak amiloidoz tanısı, amiloidoz tiplerinin ayrımı, hastaların takibi ve prognoz tayininde sıklıkla kullanılan görüntüleme yöntemleridir.

Teknesyum-99m (Tc-99m) işaretli kemik sintigrafisi ajanları ile sintigrafik görüntüleme, ATTR amiloidozun tanısında ve AL amiloidoz ile ayrımında yüksek duyarlılık ve özgüllüğe sahip invazif olmayan bir tanısal yöntemdir (2,3,5,6). Kemik ajanlarının ATTR-KM olan hastalarda kalpte tutulum mekanizması tam olarak bilinmese de amiloid depozitlerinin çevresindeki mikrokalsifikasyonlara bağlanarak tutulum gösterdiği düşünülmektedir (7,8).

Kardiyak amiloidozda izlenen sempatik denervasyon ve otonom disfonksiyonun belirlenmesinde ise I-123 MIBG sintigrafisi kullanılabilir. Ayrıca pozitron emisyon tomografisi ajanlarından F-18 Florbetapir, F-18 Florbetaben, F-18 Flumetamol, C-11 Pittsburgh Compound, F-18 Sodyumflorid de sistemik ve kardiyak amiloidoz değerlendirilmesinde kullanılan radyofarmasötikler olmakla birlikte sınırlı literatür verisi olması ve yaygın bulunmamaları nedeniyle rutinde kullanılamamaktadır.

Bu kılavuzda kalp yetmezliği nedenlerinden biri olan ATTR amiloidozun kardiyak tutulumunun tanısında kemik sintigrafisi ajanları ile sintigrafik görüntüleme önerileri Türkiye Nükleer Tıp Derneği Kardiyoloji Çalışma Grubu tarafından uluslararası çalışma ve kılavuzlar değerlendirilerek hazırlanmıştır.

Genel Klinik Endikasyonlar

Kardiyak amiloidoz araştırılmasında kardiyak bulgular kadar ekstrakardiyak bulguların tanınması ve amiloidozdan şüphelenilmesi tanıya giden yolun ilk basamağıdır. Bu nedenle multidisipliner farkındalık önem taşımaktadır.

Kardiyak amiloidoz sintigrafisi için genel klinik endikasyonlar aşağıda yer almaktadır.

1. Kalp yetmezliği ve açıklanamayan sol ventrikül duvar kalınlaşması,
2. Altmış yaş üstü Afrika kökenli hastalarda açıklanamayan veya sol ventrikül duvar kalınlığının >12 mm olduğu kalp yetmezliği,
3. Altmış yaş üstü ejeksiyon fraksiyonunun korunduğu kalp yetmezliği,
4. Özellikle yaşlı erkek hastalarda kalp yetmezliği bulgu ve semptomları ile birlikte bilateral karpal tünel sendromu, açıklanamayan sensorimotor nöropati veya dirençli atriyal aritmiler, 2. derece AV blok, uygunsuz elektrokardiyografi

voltajı ve sol ventrikül duvar kalınlaşması gibi amiloidozis ile uyumlu olabilecek bulguların varlığı,

5. Bilinen veya şüpheli herediter amiloidoz hastalarında kardiyak tutulumu değerlendirme,

6. Kardiyak MR görüntüleme veya ekokardiyografi ile kardiyak amiloidoz tanısı almış hastalar,

7. Renal yetmezlik, kardiyak cihaz gibi nedenlerle kardiyak MR görüntüleme yapılamayan kardiyak ATTR şüphesi olan hastalar,

8. TTR gen mutasyonu pozitif olan hastalar,

9. Düşük debi-düşük gradientli aort darlığı bulunan yaşlı olgular (2,9).

2023 yılında yayınlanmış olan Avrupa Kardiyoloji Derneği'nin Kardiyomyopati Kılavuzu'nda ATTR ilişkili kardiyak amiloidoz şüphesi olan hastalarda DPD/PYP/HMDP ile kemik sintigrafisi Sınıf IB endikasyonla önerilmektedir (10). Güncel kardiyoloji kılavuzlarının kardiyak amiloidozu düşündüren bulgu ve semptomu olan hastalarda ATTR amiloidozun kardiyak tutulumunun tanısı ve AL amiloidozdan ayırımında önerilen tanısal algoritma Şekil 1'de görülmektedir (10).

Prosedür

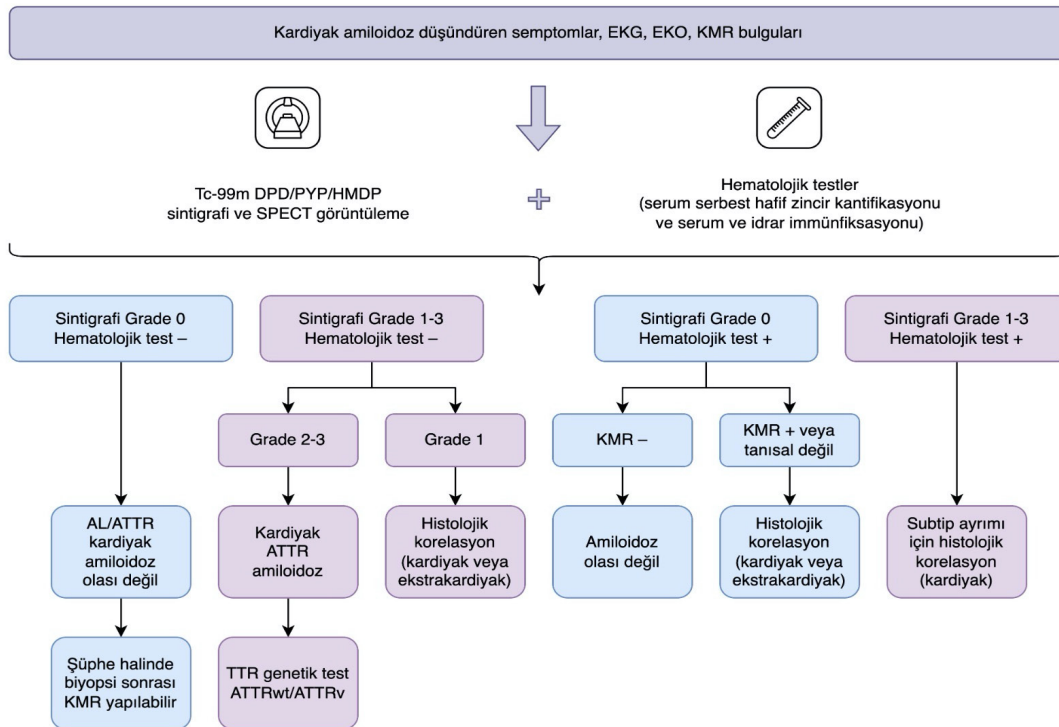
Hasta Hazırlığı

Kalp yetmezliği nedenlerinden biri olan ATTR amiloidozun kardiyak tutulumunun tanısında kemik sintigrafisi ajanları ile sintigrafik görüntüleme özel bir hasta hazırlığı gerekmemektedir. İyi hidrasyon tüm radyonüklit incelemelerde olduğu gibi radyofarmasötığın biodistribüsyon ve atılımına olumlu katkı sağlar.

Radyofarmasötikler

- Tc-99m işaretli pirofosfat (PYP)
- Tc-99m işaretli 3,3 difosfono-1,2 propanokarboksilik asit (DPD)
- Tc-99m işaretli hidroksimetilen difosfonat (HMDP)
- Tc-99m işaretli hidroksietilen difosfonat (HDP veya HEDP).

Lokal bulunabilirliğe göre radyofarmasötik tercihi yapılmalıdır. Bu radyofarmasötiklerin ATTR amiloidozun kardiyak tutulumunu belirlemede yüksek duyarlılığa sahip olduğu bilinmektedir (5,11). Ancak Tc-99m metilendifosfonatın (Tc-99m-MDP) kardiyak amiloidozda



Şekil 1. ESC 2023 kardiyomyopati kılavuzunda önerilen kardiyak amiloidoz tanı algoritması (10 numaralı referanstan uyarlanmıştır)

KMR: Kardiyak manyetik rezonans görüntüleme, ATTR: Transtiretin amiloidoz, AL: Hafif zincir amiloidoz, EKG: Elektrokardiyografi, EKO: Ekokardiyografi, KMR: Kardiyak manyetik rezonans görüntüleme

düşük miyokardiyal tutulum göstermesi nedeniyle kullanımı önerilmemektedir (7,12). Ülkemizde yaygın olarak Tc-99m işaretli PYP kullanılmakta olup, daha az merkezde ise Tc-99m işaretli HMDP veya HDP tercih edilmektedir.

Radyofarmasötüğün Hazırlanışı

PYP kiti, 100 mCi Tc-99m perteknetat ile işaretlenebilir; 30 dk oda ısısında inkübasyona bırakılır ve işaretlemeden sonra 4 saat içerisinde kullanılmalıdır. Uygulama intravenöz olarak yapılmakta olup, hastaya uygulanacak doz 10-20mCi arasında belirlenmelidir (7).

HMDP ve HDP kitleri daha yüksek aktivite ile işaretlenebilmekte olup, kullanılan kitin prospektüs bilgilerine uygun dozda Tc-99m perteknetat ile işaretleme önerilir.

Görüntüleme Protokolü

Görüntüleme geniş görüş alanlı gama kameralarda yapılmalıdır. Tc-99m PYP ve Tc-99m DPD/HMDP/HDP ile görüntüleme parametreleri Tablo 1'de yer almaktadır. Tc-99m PYP kullanıldığında 1. saatte görüntüleme yapılması opsiyoneldir. İki veya 3. saatte planar ve tek foton emisyon bilgisayarlı tomografi (SPECT) görüntüleme yapılmalıdır. Birinci saat görüntülerde persistan kan havuzu aktivitesi izlenirse 2 veya 3. saat görüntüleri değerlendirilmelidir. İkinci saatte görüntüleme yapan merkezlerde görüntüde kan havuzu aktivitesi sebat ediyorsa 3. saatte tekrarlanmalıdır. Sadece 1. saat görüntüleme yapılması önerilmez. Merkezler cihaz modeli, sayısı-hasta yoğunluğu, değerlendirici tecrübesi gibi merkeze özgü faktörleri değerlendirerek kendi protokollerini oluşturabilir, yeni başlayan merkezlerde rutin olarak 1 ve 2-3. saat görüntüleme yapılabilir. Tc-99m DPD/HMDP/HDP sintigrafilerinde ise 2 veya 3. saat arasında görüntüleme yapılmalıdır. Planar görüntüler miyokardiyal uptake düzeyini belirlemede ve kantitatif analizde katkı sağlar. SPECT ve SPECT/BT görüntüleme miyokardiyal tutulumun kan havuzu ve superpoze olan kemiklerin aktivitesinden ayırımına katkı sağlar. Ayrıca radyofarmasötüğün miyokardiyal dağılımı daha iyi değerlendirilir; böylece diffüz veya fokal tutulum paternleri belirlenir. Amiloidozda sıklıkla tutulan interventriküler septum aktivitesi de SPECT-SPECT/BT görüntülemeye değerlendirilebilir. Miyokardiyal tutulum ile kemik tutulumu (kostalar) planar görüntüye göre daha iyi kıyaslanabilir.

Tüm vücut tarama DPD ve HDP/HMDP ile görüntülemeye opsiyonel olarak yapılabilir. Sistemik ATTR amiloidoz için tipik olan kalça-omuz bölgesi tutulumları tespit edilebilir.

Değerlendirme

Değerlendirme üç aşamalı olarak gerçekleştirilir:

Görsel Değerlendirme

Öncelikle planar veya SPECT- SPECT/BT görüntüleri görsel olarak değerlendirilmelidir. Diffüz veya fokal miyokardiyal tutulum açısından görüntüler incelenmeli ve kan havuzu aktivitesi veya superpoze kemik aktivitesinden ayırımı yapılmalıdır. Lateral planar görüntüler sternal tutulumun miyokarddan ayırımına yardımcı olur. SPECT ve SPECT/BT görüntüleme miyokardiyal tutulumun kan havuzu ve superpoze olan kemiklerin aktivitesinden ayırımına katkı sağlar. Ayrıca diffüz veya fokal tutulum paterni değerlendirilir. Diffüz tutulum kardiyak amiloidozu destekleyen bir bulgudur. Fokal tutulum erken kardiyak amiloidozla bağlı olabileceği gibi akut/subakut miyokard enfarktüsüne sekonder de olabilir. SPECT/BT görüntüleme torakstaki homojen olmayan yumuşak dokuya bağlı atenüasyona sekonder hataları azaltır. Aynı zamanda miyokardiyal tutulumun doğru lokalizasyonuna katkı sağlar. SPECT/BT görüntüleme yapıldığında atenüasyon düzeltimi amaçlı düşük doz BT görüntüleri insidental bulgular açısından değerlendirilmelidir. SPECT/BT görüntüleme planar görüntülemeye göre şüpheli raporlamayı anlamlı olarak azaltmaktadır (13).

SPECT'de görsel olarak radyofarmasötüğün miyokardiyal tutulumu mevcutsa, semi-kantitatif değerlendirmeye geçilebilir. Miyokard tutulumu gözlenmeyen durumlarda ise SPECT görüntülemeye görsel Grade 0 olarak belirlenir.

Semikantitatif Görsel Değerlendirme

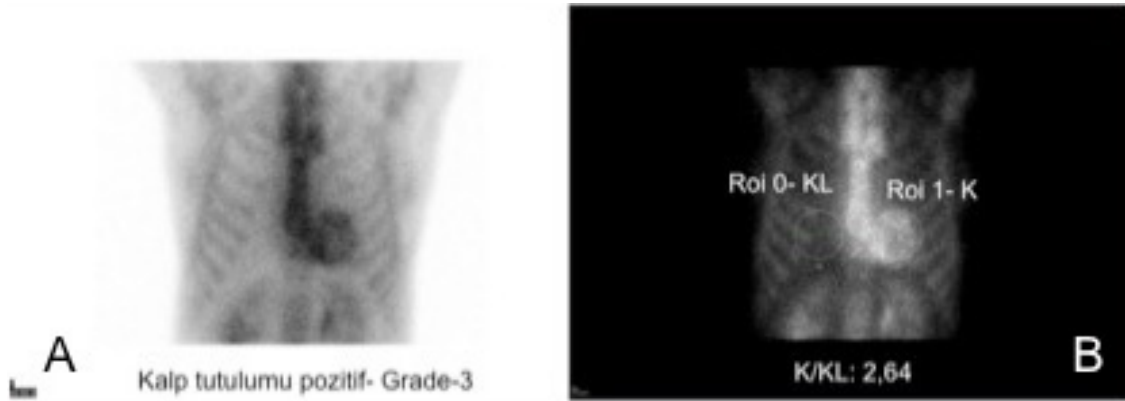
Miyokardiyal tutulumun görsel kalitatif değerlendirilmesine ek olarak kantitatif ve semikantitatif değerlendirme yapılmalıdır. Bu değerlendirmeler ATTR amiloidoz ile AL amiloidoz ayırımına katkı sağlayabilir. Miyokardiyal tutulumun görsel kalitatif değerlendirilmesi sonrasında Perugini ve ark. (11) tarafından tanımlanmış görsel skorlama ile semikantitatif değerlendirme yapılmalıdır. Semikantitatif derecelendirme Tc-99m PYP ile 2-3. saatlerde yapılan görüntülemeye miyokardiyal tutulumun kosta referans alınarak kemik tutulumuna oranlanması ile yapılır (Tablo 2, Şekil 2).

Tablo 1. Sintigrafik görüntüleme protokolleri

Hasta hazırlığı	Özel bir hasta hazırlığı gerekli değildir Enjeksiyon sonrası oral hidrasyon önerilir
Radyofarmasötikler	
Tc-99m işaretli pirofosfat (PYP)	10-20 mCi intravenöz
Tc-99m işaretli 3,3 difosfono-1,2 propanokarboksilik asit (DPD)	10-20 mCi intravenöz
Tc-99m işaretli hidroksimetilen difosfonat (HMDP), hidroksietilen difosfonat (HDP)	10-20 mCi intravenöz
Enjeksiyon sonrası görüntüleme zamanı	Tc-99m-PYP 1. saat planar ve SPECT (opsiyonel) (kan havuzu aktivitesi varsa 2-3. saatte SPECT tekrarlanmalı) 2 veya 3. saat planar ve SPECT (2. saatte kan havuzu aktivitesi varsa 3. saatte tekrarlanmalı)
	Tc-99m DPD/HMDP/HDP 2 veya 3. saat planar ve SPECT (2. saatte kan havuzu aktivitesi varsa 3. saatte tekrarlanmalı)
Görüntüleme alanı	Toraks-Kalp Tüm vücut tarama (HDP, HMDP ve DPD ile opsiyonel, PYP için önerilmez)
Görüntüleme tipi	Planar SPECT SPECT/BT (klinikte cihaz mevcutsa tercih edilmeli)
Pozisyon	Supin
Enerji aralığı	140±%15-20
Kolimatör	LEHR
Piksel büyüklüğü	2,3- 6,5 mm
Matriks	Planar 256x256
	SPECT önerilen 128x128 (en az 64x64)
Planar görüntüleme	
Görüntüler	Anterior, lateral (LAO-isteğe bağlı)
Sayım düzeyi	750.000 sayım
Zoom	1,46 (Geniş görüş alanlı sistemlerde)
	1,0 (Dar görüş alanlı sistemlerde)
SPECT görüntüleme	
Detektör konfigürasyonu	90° (önerilen) 180° (opsiyonel) 360° (opsiyonel)
EKG	“Non-gated” görüntüleme
Projeksiyon sayısı	40/32
Projeksiyon başına süre	20/25 sn
Zoom	1,46 (180°)
	1 (360°)

Tablo 2. Tc-99m PYP ve Tc-99m DPD/HMDP/HDP sintigrafilerinde miyokardiyal tutulumun semikantitatif skorlaması

Grade	Semikantitatif değerlendirme	ATTR amiloidoz
Grade 0	Miyokardiyal tutulum yok, normal kemik tutulumu	Yok/Desteklemiyor
Grade 1	Miyokardiyal tutulum var, ancak miyokardiyal aktivite kostadan düşük düzeyde	Şüpheli
Grade 2	Miyokardiyal tutulum var, kosta ile aynı düzeyde	Var/Destekliyor
Grade 3	Kostadan daha yüksek düzeyde miyokardiyal tutulum, kostada tutulum izlenmez veya düşük düzeyde	Var/Destekliyor

**Şekil 2.** Tc-99m PYP sintigrafisinde semikantitatif ve kantitatif değerlendirme

Tc-99m PYP sintigrafisi **A.** 3. saat planar toraks görüntüsünde Grade 3 tutulum izlenmektedir. **B.** 1. saat planar toraks görüntüsünde kalp ve karşı taraf toraks ROI'leri izlenmektedir

PYP: Pirofosfat, ROI: Dairesel ilgi alanı

Tc-99m DPD/HMDP/HDP sintigrafilerinde kosta yerine genel kemik tutulumu değerlendirilir. Kardiyak tutulum izlenmemesi Grade 0 olarak skorlanır. Kemik aktivitesinden daha düşük düzeyde, hafif kardiyak tutulum izlenmesi Grade 1, kemik ile benzer düzeyde tutulum izlenmesi Grade 2, kemik aktivitesinden daha yüksek düzeyde olan yoğun kardiyak aktivite tutulumu Grade 3 olarak skorlanır (Tablo 2).

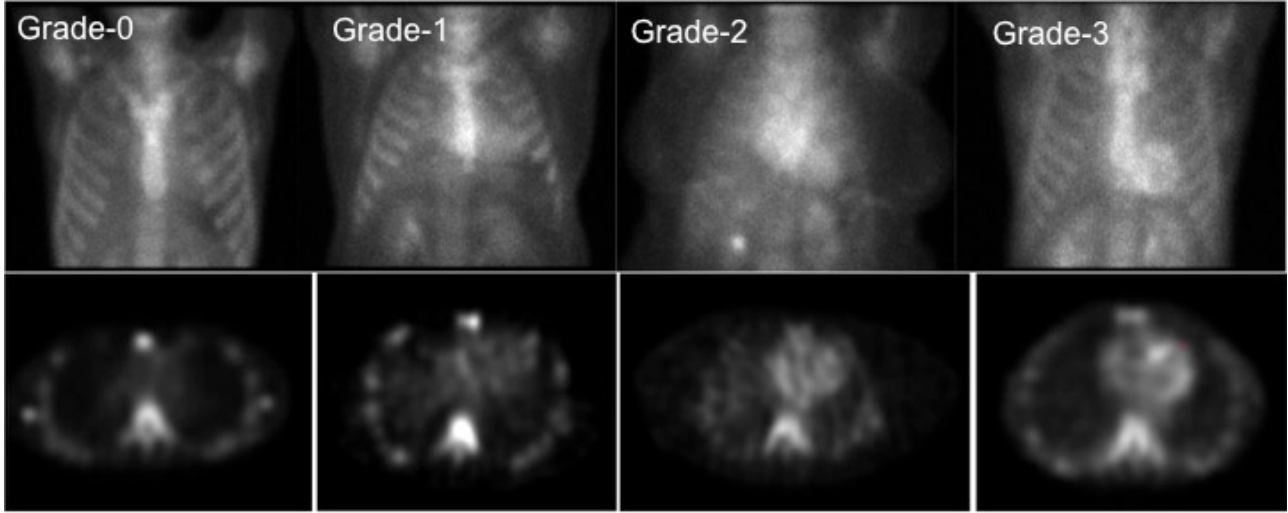
Grade 0 skoru ATTR amiloidozun kardiyak tutulumunu dışlamaktadır. Grade 2-3 tutulum izlenmesi ATTR amiloidozu kuvvetle desteklemektedir, ancak AL amiloidozda da yaklaşık %20 olguda bu düzeyde tutulum izlenebileceği için hastalarda monoklonal plazma hücre diskrazilerinin ekarte edilmesi gerekmektedir (10). Serum veya idrar immün fiksasyon ve serum hafif zincir tahlil çalışmaları ile AL amiloidoz ile uyumlu olabilecek monoklonal süreçler dışlanmalıdır (3). AL amiloidozda sıklıkla Grade 0-1 tutulum izlenmektedir. Grade 1 tutulum (miyokarda diffüz, kostadan daha düşük düzeyde hafif

aktivite tutulumu izlenmesi) AL amiloidoz veya erken TTR amiloidozda izlenebilir ancak tanı koydurucu değildir. Şüpheli olarak raporlanmalıdır.

Kantitatif Değerlendirme

Kantitatif değerlendirme için anterior planar görüntülerde kalp bölgesini içine alan eliptik veya dairesel ilgi alanı (*region of interest* - ROI) çizilmeli ve aynı ilgi alanı toraksta simetrik olarak karşı tarafa kopyalanmalıdır. Her iki tarafta sternumun ve sağ hemitoraksta sağ ventrikülün "ROI" içine alınmamasına özen gösterilmelidir (Şekil 3). Kalp (K) ve kontralateral toraks (KLT) ROI'lerin ortalama sayımları birbirine oranlanarak K/KLT oranı hesaplanır.

2019 yılında uluslararası uzmanlık derneklerinin [the American Society of Nuclear Cardiology (ASNC), American Heart Association (AHA), American Society of Echocardiography (ASE), European Association of Nuclear Medicine (EANM), Heart Failure Society of America (HFSA), International Society of Amyloidosis



Şekil 3. Tc-99m PYP sintigrafisi 3. saat görüntülerinde miyokardiyal tutulumun semikantitatif görsel değerlendirilmesi. Üst sırada planar, alt sırada SPECT görüntülerinde Tablo 2’de tanımlanan kostalara göre kardiyak tutulumun semikantitatif derecelendirilmesi ile Grade 0, 1, 2 ve 3 düzeyinde kardiyak tutulum örnekleri izlenmektedir

(ISA), Society for Cardiovascular Magnetic Resonance (SCMR), and Society of Nuclear Medicine and Molecular Imaging (SNMMI)] birlikte yayınlamış olduğu konsensus raporunda PYP sintigrafisinde 1. saatte K/KLT oranı $>1,5$ olduğunda tanısız kabul etmiş ve 3. saatte K/KL oranı $>1,3$ olduğunda ATTR-KM için tanı koydurucu olabileceğini belirtmiştir. Ulusal kılavuzumuzun ilk versiyonunda da 1. saatte K/KLT oranı $>1,5$ pozitif, <1 normal, 1-1,5 arası değerler şüpheli olarak yer almıştır (3,14). Ancak konuyla ilgili artan tecrübe ile sadece planar görüntüme ve K/KLT oranının kullanılmasının hataya neden olduğu izlenmiş olup, uluslararası derneklerin uzman konsensus raporu bir ek ile güncelenmiş ve tek başına planar görüntüleme ve K/KLT oranının kullanılmasının ATTR-KM’nin doğru tanısı için yeterli olmayacağı mutlaka SPECT görüntüleme ile miyokardiyal tutulumun konfirme edilmesi gerektiği vurgulanmıştır (4,7).

Kantitatif değerlendirme tek başına tanısız değildir. SPECT, SPECT/BT görüntüleme ile miyokarda aktivite tutulumu izlenmesi ön koşulu ile 1. saat görüntülerinde K/KLT oranının $>1,5$ olması ATTR amiloidozun kardiyak tutulumunu destekleyen bir bulgudur (3,4,7,9,15). Aynı şekilde 3. saatte 1,3 ve üzerindeki değerler de ATTR kardiyomyopatisini desteklemektedir (4,7). Tc-99m PYP sintigrafisinde 1. saat K/KLT oranı 3. saat görsel skorları ile ve 3. saat K/KL oranları ile korelasyon göstermektedir (13,16). Geçirilmiş miyokard enfarktüsü

nedeniyle geniş skar dokusuna sahip hastalarda K/KLT oranı düşük olabileceğinden hastalarda enfarktüs öyküsünün sorgulanması önemlidir. SPECT ile bölgesel tutulum dikkatli değerlendirilmelidir. HMDP ile geri plan aktivitesinin fazla olması nedeniyle özellikle kaslar ve akciğer aktivitesinden kaynaklanan yüksek sayımlar izlenerek hataya neden olabilir, bu nedenle kantitatif değerlendirme önerilmemektedir (4).

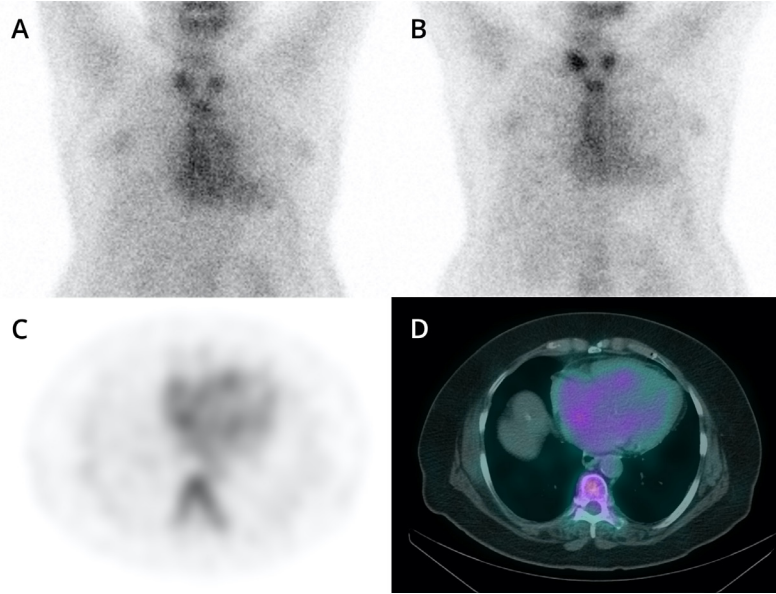
SPECT’te miyokard tutulumu yoksa, K/KL oranı hesaplaması önerilmez. Görsel değerlendirmede miyokardiyal tutulumun Grade 2 veya 3 olduğu durumlarda kantitatif K/KLT oranı mutlak gerekli değildir. K/KLT oranı tipik olarak görsel dereceyle uyumludur.

Eğer uyumsuz ise veya görsel skor şüpheli ise, K/KLT oranı, skorlamanın sınıflamasında yardımcı olabilir; ancak görsel değerlendirme esastır (7).

Kemik Ajanları ile Transtiretin Kardiyak Amiloidoz Tanısında Olası Hata Kaynakları

Yanlış Pozitiflik

1. Rezidüel kan havuzu aktivitesi: Rezidüel kan havuzu aktivitesi değerlendirmede en sık hata kaynağıdır. Tc-99m PYP ve Tc-99m DPD/HMDP/HDP’nin kandan klirensi kemik metabolizması ve böbrek fonksiyonları ile ilişkili olarak değişkenlik gösterir. Yüksek kan havuzu aktivitesi semikantitatif ve kantitatif değerlendirmede hataya neden olur. SPECT görüntüleme kan havuzu



Şekil 4. Rezidüel kan havuzu aktivitesine bağlı yanlış pozitiflik gösteren olgu örneği

1. saat görüntülerinde (A) daha belirgin olan kan havuzu aktivitesinin 3. saat görüntülerinde de (B) sebat ettiği izlenmektedir. Kan havuzu aktivitesi kantitatif değerlendirmede hatalı yüksekliğe neden olmuştur. SPECT/BT görüntüleme ile aktivitenin miyokarda değil kan havuzunda olduğu doğrulanmıştır. C: Aksiyel SPECT; D: Aksiyel SPECT/BT
SPECT: Tek foton emisyon bilgisayarlı tomografi, BT: Bilgisayarlı tomografi

aktivitesinin miyokardiyal duvarlardan ayırt edilmesine genellikle katkı sağlar. SPECT/BT bulunan merkezlerde persistan kan havuzu aktivitesi bulunan hastalarda SPECT/BT görüntüleme ile kan havuzu aktivitesi ile komşu miyokardiyal duvarların ayrımı daha iyi yapılır. Kan havuzu aktivitesi yüksek hastalarda sayısal değerlendirmeler yanlış pozitifliğe neden olacağı değerlendirilmede dikkate alınmalı ve kan havuzu aktivitesinin varlığı raporda belirtilmelidir. Şekil 4'te persistan kan havuzu aktivitesi izlenen bir hasta örneği sunulmuştur.

2. Kemik süperpozisyonu: Kosta fraktürü, sternum aktivitesi veya diğer kemik patolojileri kardiyak alan ile superpoze olarak artmış aktivite tutulumuna neden olarak görsel ve kantitatif değerlendirmede hataya neden olabilir. Kemikte izlenen artmış tutulumlar karşı hemitoraksta olduğunda da kantitatif analizde hataya neden olabilir. Planar görüntüler ve SPECT-SPECT/BT kesitlerinde kemik yapılar dikkatle değerlendirilmelidir.

3. Akut veya subakut miyokard infarktüsü (<2 hafta).

4. Renal amiloidoz (aApolipoprotein A-I and A-II amiloidoz, apolipoprotein A-IV amiloidoz, or beta-2 mikroglobulin amiloid amiloidoz).

5. AL amiloidozu ait tutulum (Serum ve idrar immunofiksasyon ve serum serbest hafif zincir tahlil değerlendirmesi ile monoklonal proteinlerin dışlanması gereklidir).

6. Hidroksiklorokin ilişkili kardiyotoksikite.

7. Fe infüzyonu (Öneri: En az 1 hafta sonra görüntüleme) (17).

Yanlış Negatiflik

1. Erken görüntüleme,
2. Miyokard infarktüsüne sekonder geniş skar dokusu olan hastalar,
3. Erken ATTR amiloidoz,
4. Hereditör Amiloidoz Varyantları [Phe84Leu varyant (ATTRv) or Ser97Tyr ATTRv].

Raporlama

Görsel değerlendirme bulguları tanımlanır ve tüm ajanlar için görsel semikantitatif miyokardiyal tutulum derecelendirilmesi sonuçları birlikte değerlendirilir. Tc-99m PYP için K/KL oranı;

1. **ATTR amiloidozu desteklemiyor:** Görsel semikantitatif Grade 0,

2. ATTR amiloidozu kuvvetle destekliyor: Görsel semikantitatif Grade 2-3,

3. ATTR açısından şüpheli: Görsel semikantitatif Grade 1.

Tc-99m PYP için K/KL oranı değerlendirilir. Miyokardiyal tutulum izlenen olgularda 1. saate K/KL oranı >1,5, 3. saatte >1,3 ATTR amiloidozun kardiyak tutulumunu destekleyen bir bulgudur.

Raporlamada ASNC/AHA/ASE/EANM/HFSA/ISA/SCMR/SNMMI derneklerinin kardiyak amiloidozda multimodalite görüntüleme konusundaki konsensus önerilerinin rapor formatı kullanılması önerilir (3).

Demografik Bilgiler: Yaş, cinsiyet, test endikasyonu, tarih, daha önceki görüntüleme bulguları, varsa biyopsi sonucu;

Metod: Görüntüleme tekniği (planar/SPECT), radyofarmasötik dozu ve uygulama yolu, enjeksiyon-görüntüleme arasındaki süre.

Bulgular

Görüntü kalitesi,
Görsel değerlendirme bulguları,
Semikantitatif değerlendirme bulguları,
Kantitatif K/KLT akciğer oranı.

Ek Bulgular: Tüm vücut tarama veya planar görüntüleme, SPECT/BT görüntüleme yapıldıysa BT bulguları.

Yorum

1. Yorumda tüm bulguların birlikte değerlendirilmesi sonucu üç seçenekten biri vurgulanmalıdır:

ATTR amiloidozu desteklemiyor

ATTR amiloidozu kuvvetle destekliyor

ATTR açısından şüpheli

2. Bulgular daha önceki kardiyak değerlendirmeler, sistemik AL amiloidoz açısından yapılmış serum serbest hafif zincir tahlil sonuçları, serum ve idrar immün fiksasyon çalışmalarının bulguları ile değerlendirilmelidir.

Tc-99m PYP, DPD, HMDP ve HDP sintigrafileri AL amiloidozu dışlayamaz. Eğer ekokardiyografi ve kardiyak MR görüntüleme bulguları kardiyak amiloidozu düşündürüyorsa ve sintigrafik bulgular şüpheli ise AL amiloidoz açısından ileri inceleme açısından hasta bir hematoloğa yönlendirilmelidir.

Şüpheli bulguların (Grade 1) AL amiloidoz veya erken TTR amiloidoz ile uyumlu olabileceği raporda belirtilmelidir.

Radyasyon Güvenliği

20 mCi Tc-99m DPD, HDP veya HMDP ve 15 mCi Tc-99m PYP için tetkik başına efektif tüm vücut dozu 4-4,4 mSv düzeyindedir. Enjeksiyon sonrası iyi hidrasyon ve sık miksiyon ile radyasyon maruziyeti azaltılmalıdır.

Sonuç

Sebebi açıklanamayan kalp yetmezliği olgularında kardiyak amiloidoz tanısında algoritmalarda yer alan Tc-99m işaretli kemik sintigrafisi ajanları ile sintigrafik görüntüleme, ATTR amiloidozun tanısında ve AL amiloidoz ile ayırımında yüksek duyarlılık ve özgüllüğe sahip invazif olmayan bir tanısal yöntemdir.

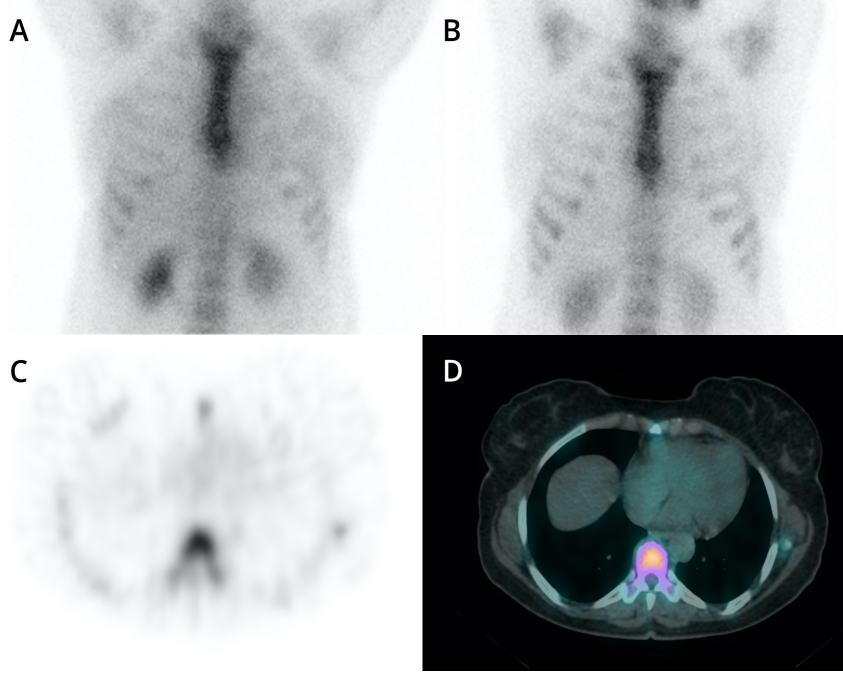
Kaynaklar

1. Wechalekar AD, Gillmore JD, Hawkins PN. Systemic amyloidosis. Lancet 2016;387:2641-2654.
2. Çavuşoğlu Y, Özpelit E, Çelik A, et al. Cardiac amyloidosis: Recent advances in the diagnosis and therapy. Turk Kardiyoloji Derneği Arsivi 2019;47:Supplement 1.
3. Dorbala S, Ando Y, Bokhari S, et al. ASNC/AHA/ASE/EANM/HFSA/ISA/SCMR/SNMMI expert consensus recommendations for multimodality imaging in cardiac amyloidosis: part 1 of 2—evidence base and standardized methods of imaging. J Nucl Cardiol 2019;26:2065-2123.
4. Slart RH, Chen W, Tubben A, et al. Emerging Role of Scintigraphy Using Bone-Seeking Tracers for Diagnosis of Cardiac Amyloidosis: AJR Expert Panel Narrative Review. AJR Am J Roentgenol 2024;222:e2329347.
5. Treglia G, Glaudemans AW, Bertagna F, et al. Diagnostic accuracy of bone scintigraphy in the assessment of cardiac transthyretin-related amyloidosis: a bivariate meta-analysis. Eur J Nucl Med Mol Imaging 2018;45:1945-1955.
6. Gillmore JD, Maurer MS, Falk RH, et al. Nonbiopsy diagnosis of cardiac transthyretin amyloidosis. Circulation 2016;133:2404-2412.
7. Dorbala S, Ando Y, Bokhari S, et al. Addendum to ASNC/AHA/ASE/EANM/HFSA/ISA/SCMR/SNMMI expert consensus recommendations for multimodality imaging in cardiac amyloidosis: part 1 of 2—evidence base and standardized methods of imaging. J Card Fail 2021;28:1769-1774.
8. Thelander U, Westermark GT, Antoni G, et al. Cardiac microcalcifications in transthyretin (ATTR) amyloidosis. Int J Cardiol 2022;352:84-91.

9. Dorbala S, Bokhari S, Glaudemans AW, et al. ASNC cardiac amyloidosis practice points-99m Technetium-Pyrophosphate Imaging for Transthyretin Cardiac Amyloidosis.
10. Arbelo E, Protonotarios A, Gimeno JR, et al. 2023 ESC Guidelines for the management of cardiomyopathies: Developed by the task force on the management of cardiomyopathies of the European Society of Cardiology (ESC). *Eur Heart J* 2023;44:3503-3626.
11. Perugini E, Guidalotti PL, Salvi F, et al. Noninvasive etiologic diagnosis of cardiac amyloidosis using 99mTc-3, 3-diphosphono-1, 2-propanodicarboxylic acid scintigraphy. *J Am Coll Cardiol* 2005;46:1076-1084.
12. Yang JC, Fox J, Chen C, Yu AF. Cardiac ATTR amyloid nuclear imaging—not all bone scintigraphy radionuclide tracers are created equal. *J Nucl Cardiol* 2018;25:1879-1884.
13. Coskun N, Kartal MO, Erdogan AS, Tufekcioglu O, Ozdemir E. Tc-99m pyrophosphate scintigraphy for cardiac amyloidosis: concordance between planar and SPECT/CT imaging. *Int J Cardiovasc Imaging* 2022;38:2081-2088.
14. Özdemir E, Tosun FC, Altun GD, Demir H, Özdemir S, Sen F. Kardiyak Transtiretin Amiloidozu Degerlendirilmesinde Sintigrafik Goruntuleme Kilavuzu/Procedure Guideline for Scintigraphic Imaging in Cardiac Transthyretin Amyloidosis. *Nucl Med Semin* 2020:190-198.
15. Bokhari S, Castaño A, Pozniakoff T, Deslisle S, Latif F, Maurer MS. 99mTc-pyrophosphate scintigraphy for differentiating light-chain cardiac amyloidosis from the transthyretin-related familial and senile cardiac amyloidoses. *Circ Cardiovasc Imaging* 2013;6:195-201.
16. Rapezzi C, Aimo A, Serenelli M, et al. Critical comparison of documents from scientific societies on cardiac amyloidosis: JACC state-of-the-art review. *J Am Coll Cardiol* 2022;79:1288-1303.
17. Lades G, Carpenet H, Benoit U, Aboyans V, Monteil J. Tc-99m HMDP bone scintigraphy for cardiac amyloidosis diagnosis: A false positive case. *J Nucl Cardiol* 2022;29:2051-2052.

ÖRNEK RAPOR 1. Görüntüler

Tc-99m PYP sintigrafisi 1. ve 3. saat planar (A, B) ve SPECT (C) ve füzyon SPECT/BT (D) görüntüleri, semikantitatif değerlendirme Grade 0, K/KLT: 1,02



ÖRNEK RAPOR-1 (KARDİYAK AMİLOİDOZ NEGATİF OLGU) HASTANESİ NÜKLEER TIP KLİNİĞİ

TC-99m-PYP ile KARDİYAK AMİLOİDOZ SİNTİGRAFİSİ

Hasta Adı-Soyadı:

Protokol Numarası:

Yaş:62

Cinsiyet: Erkek

Klinik öykü-Test Endikasyonu: Kardiyak Transtiretin Amiloidoz (ATTR) Tanısı

Görüntüleme Protokolü:

15 mCi (555 MBq) Tc-99m- PYP'nin intravenöz enjeksiyonundan sonraki 1. ve 3. saatlerde toraks bölgesine yönelik LEHR kolimatör ile planar spot ve SPECT/BT ve tüm vücut görüntülemesi uygulanmıştır.

Bulgular:

Görüntü kalitesi optimaldir.

Planar ve görüntülerde kalpte aktivite dağılımı fizyolojik sınırlardadır. SPECT görüntülerinde miyokardiyal aktivite tutulumu kostaya oranla düşüktür.

Görsel semikantitatif değerlendirme: Grade 0

Referans Değerler:

Skor	Semikantitatif değerlendirme	K- ATTR A: Amiloidoz
Grade 0	Miyokardiyal tutulum yok normal kemik tutulumu	Desteklemiyor
Grade 1	Miyokart < Kosta	Şüpheli
Grade 2	Miyokart = kosta	Destekliyor
Grade 3	Miyokart > Kosta Kosta aktivitesi yok ya da çok düşük düzeyde	Destekliyor

K- ATTR A: Kardiyak Transtiretin Amiloidoz

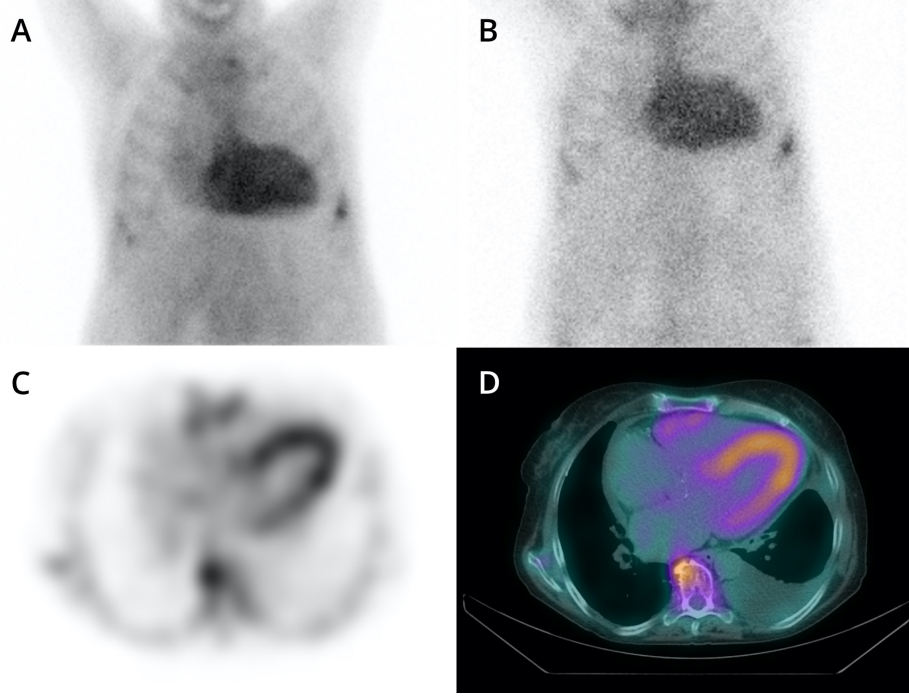
Tüm vücut planar ve toraks SPECT/BT ek bulgular:

Tüm iskelet sisteminde osteoblastik aktivite dağılımı fizyolojik sınırlardadır.

YORUM:

Görsel ve sayısal değerlendirme Transtiretin Kardiyak Amiloidoz tanısını desteklemiyor.

Not: *Negatif test bulguları hafif zincir (AL) amiloidozu dışlamaz.*

ÖRNEK RAPOR-2 Görüntüler

1. ve 3. saat planar toraks görüntüleri ve SPECT görüntüleri.
Semikantitatif Grade 3, kantitatif değerlendirme K/KLT: 2,64

**ÖRNEK RAPOR-2 (KARDİYAK AMİLOİDOZ POZİTİF OLGU) HASTANESİ NÜKLEER
TIP KLİNİĞİ**

TC-99m- PYP ile KARDİYAK AMİLOİDOZ SİNTİGRAFİSİ

Hasta Adı-Soyadı:

Protokol Numarası:

Yaş: 65

Cinsiyet: Erkek

Klinik Öykü-Test Endikasyonu: Diyastolik kalp yetmezliği, EKG'de non-spesifik ST-T değişiklikleri, ekokardiyografide miyokarda amiloide özgül granüler parlaklık bulgusu, klostrofobi nedeniyle MR görüntüleme yapılamamış.

Görüntüleme Protokolü:

15 mCi (555 MBq) Tc-99m- PYP'nin intravenöz enjeksiyonundan sonraki 1. ve 3. saatlerde toraks bölgesine yönelik LEHR kolimatör ile planar spot ve SPECT/BT ve tüm vücut görüntülemesi uygulanmıştır.

BULGULAR:

Görüntü kalitesi optimal düzeydedir.

Planar görüntülerde görsel değerlendirilmede kalpte belirgin artmış Tc-99m- PYP dağılımı izlenmiştir. SPECT kesitlerinde miyokartta kosta aktivitesine oranla belirgin artmış radyoaktivite dağılımı izlenmiştir.

Semikantitatif görsel değerlendirme: Grade 3.

Sayısal değerlendirme (K/KLT) oranı: 2,64

(K/KLT değerinin 1. saatte >1,5, 3. saat görüntülemeye >1,3 olması kardiyak amiloidozu desteklemektedir)

Grade	Semikantitatif değerlendirme	K- ATTR A: Amiloidoz
Grade 0	Miyokardiyal tutulum yok normal kemik tutulumu	Desteklemiyor
Grade 1	Miyokart < Kosta	Şüpheli
Grade 2	Miyokart = kosta	Destekliyor
Grade 3	Miyokart > Kosta Kosta aktivitesi yok ya da çok düşük düzeyde	Destekliyor

K- ATTR A: Kardiyak Transtiretin Amiloidoz

YORUM:

Görsel ve sayısal değerlendirme bulguları "Transtiretin Kardiyak Amiloidoz" tanısını kuvvetle destekler niteliktedir.

Not: Serum veya idrar immün fiksasyon ve serum hafif zincir tahlil çalışmaları ile AL amiloidoz ile uyumlu olabilecek monoklonal süreçler dışlanmalıdır.